226
10

DER BLUTKREISLAUF

DER

GANGLIENZELLE.

VON

PROF. DR. ALBERT ADAMKIEWICZ.

MIT 4 LITHOGR. TAFELN.

BERLIN 1886.
VERLAG VON AUGUST HIRSCHWALD.
NW. UNTER DEN LINDEN 68.

Vorwort.

Die in den vorliegenden Blättern mitgetheilten Untersuchungen über den „Blutkreislauf der Ganglienzelle“ sind in unmittelbarem Anschluss an meine Arbeiten über „die Vertheilung der Blutgefässe im menschlichen Rückenmark“, also im Jahre 1882, begonnen worden. Sie stellen somit das Resultat einer dreijährigen Arbeit dar, stützen sich auf mehr, als fünfhundert an menschlichen Leichen ausgeführten Injectionen und sind bis in die Details von so einfacher Klarheit, dass sie mit Hilfe des elektrischen Mikroskopes einem grösseren Kreise von Sachverständigen in der Projection haben vorgeführt werden können.

Hängt auch der Werth einer wissenschaftlichen Leistung nicht von der für sie verwandten Arbeit und nicht von der Exactheit ihrer Resultate allein ab, sondern vor allem von der Grösse des Fortschrittes, welchen sie der Erkenntnis bringt, so kann doch der Autor, der merkwürdigen und überraschenden Ergebnissen gegenüber steht, sich auch einmal veranlasst sehen, in seine Werkstatt blicken zu lassen, um diese Ergebnisse durch die Art, wie sie gewonnen worden sind, bei der Uebergabe an die Oeffentlichkeit zu legitimiren.

Es sind wichtige Dinge, um die es sich hier handelt, Thatsachen, die uns vom Bau der Ganglienzelle neue und von dem uns dunkeln Vorgang ihrer Ernährung die ersten specielleren Kenntnisse bringen sollen.

Wie ich es daher einerseits für meine Pflicht gehalten habe, zur Sicherstellung des hier Mitgetheilten ein seiner Bedeutung entsprechendes Gewicht von Beweisen herbeizuschaffen, so muss ich anderseits den Skeptiker bitten, bevor er urtheilt, den von mir eingeschlagenen Weg zu verfolgen, oder, falls ihm derselbe zu beschwerlich scheinen sollte, sich wenigstens an meinen Präparaten zu informiren.

Wird er nach diesem gewiss nicht unbilligen Rath die Wahrheit zu finden bestrebt sein, dann wird er, dessen bin ich sicher, zu den Gegnern dieses Werkehens nicht gehören.

Krakau, im Januar 1886.

Der Verfasser.

Inhalt.

Seite

I. Intracapilläre Netze und Spalträume im Nervengewebe 1

II. Das Blutgefässnetz der Intervertebralganglien . . 4
1. Allgemeine Anordnung der Gefässe der Intervertebralganglien 6
2. Die Arterien des Intervertebralgebietes des Plexus brachialis 8
3. Injectionsverfahren zur Darstellung des intragangliösen Gefässnetzes 10
4. Bau der Intervertebralganglien 11
5. Bau der Intervertebralganglienzellen 13
6. Die arterielle Gefässvertheilung im Intervertebralganglion 17
7. Der arterielle und der lymphatische Gefässapparat der Ganglienzelle 19
8 Die Venen des Intervertebralgebietes des Plexus brachialis 26
9. Die venöse Gefässvertheilung im Intervertebralganglion 27
10. Der venöse Gefässapparat der Ganglienzelle und die Beziehungen des sog. „Ganglienkernes" zu demselben . . 28
11. Der centrale Venensinus der Ganglienzelle und die centrale Ganglienvene 36
12. Der intracelluläre Gefässapparat der grossen Ganglienzellen in den Vorderhörnern der grauen Rückenmarkssubstanz, und die Befestigung des Kernkörperchens im Inneren des centralen Venensinus der Ganglienzelle . . 41
13. Die Gefässe und die Nervenfortsätze der Ganglienzelle . 47
14. Der Blutkreislauf der Ganglienzelle 51

III. Schlussbemerkungen 56

I. Intracapilläre Netze und Spalträume im Nervengewebe.

Meine vor fünf und vor vier Jahren veröffentlichten Untersuchungen über die Vascularisation des menschlichen Rückenmarkes[1]) haben ausser dem speciellen Verlauf der Gefässe im Rückenmark auch ein Gesetz von allgemeiner physiologischer Bedeutung kennen gelehrt. Sie haben gezeigt, dass die Stärke des Blutstromes für die verschiedenen Abschnitte des Rückenmarkes zum Ganglienreichthum dieser Abschnitte in directer Beziehung steht. So erhalten die beiden Rückenmarksanschwellungen, aus denen die mächtigen Nervenplexus der Ober- und der Unterextremitäten hervorgehen, die grössten Blutzuflüsse. Mit den schwächsten Zuflüssen begnügt sich dagegen der mittlere Theil des Brustmarkes, aus dem die winzigsten und, wie ich[2]) habe nachweisen können, ausserdem noch sehr lückenhaften Wurzelpaare ihren Anfang nehmen.

[1]) Die Blutgefässe des menschlichen Rückenmarkes. Sitzungsber. d. k. k. Akad. d. Wissensch. zu Wien. Mathem.-naturw. Classe. LXXXIV Bd., 1881 u. LXXXV Bd., 1882. I. Theil.

[2]) Virchow's Arch. Bd. LXXXVIII. Berlin 1882.

Auch die innere Vertheilung der Blutgefässe in der Rückenmarkssubstanz wird von den Beziehungen zu den Ganglien beherrscht. Die Gefässe treten von der Peripherie aus in das Rückenmark ein und verlaufen durch die weisse Substanz im Wesentlichen nur, um durch dieselbe nach der grauen hin zu convergiren und erst hier in Capillaren zu zerfallen.

Für die Rückenmarksgefässe hat demnach die weisse, also ganglienfreie, Substanz hauptsächlich nur die Bedeutung eines den Blutverkehr vermittelnden Weges, die graue, also ganglienhaltige, Substanz dagegen die des eigentlichen Ernährungsgebietes.

Dass von den die graue Substanz zusammensetzenden Elementen wiederum die Ganglien es sind, denen diese Gefässvertheilung vorzugsweise zu Gute kommt, das lehrt der Umstand, dass die Dichte des Capillarnetzes in der grauen Substanz wiederum mit dem Reichthum der Ganglien wechselt. Sie ist dort am grössten, wo auch die Zahl und die Stärke der Ganglien am mächtigsten ist, d. h. in den Vorderhörnern, und am geringsten dort, wo es überhaupt keine Ganglien gibt, — in der Nähe des Centralcanales.

Weiter vermochten meine damaligen Bemühungen nicht zu dringen.

Und doch fehlte dem Gebäude noch die eigentliche Krönung, — die Lösung der allerwichtigsten Frage, in welcher Weise die Ganglien selbst mit dem Blut in Verkehr treten.

Ich musste damals diese sich mir mit Macht aufdrängende Frage unbeantwortet lassen.

Das einzige Resultat, welches an die Lösung derselben zu streifen schien, war die Darstellung von „intracapillären“

Netzen, wie ich sie damals nannte. Ich verstand darunter Netze zweiter Ordnung, welche sich von den Blutcapillaren aus injiciren liessen und ein innerhalb der Capillarmaschen liegendes System sternförmiger, untereinander communicirender, die Gewebselemente des Rückenmarkes direct umspülender Lücken auszufüllen schienen [1]).

Ein eingehenderes Studium dieser in ihrer Form an die Saftcanälchen lebhaft erinnernden „intracapillären“ Netze hat mich indessen davon überzeugt, dass sie unter normalen Verhältnissen keine blutführenden, ja nicht einmal präexistirenden Räume sind, sondern vielmehr Gewebsinterstitien darstellen, welche erst durch den Druck der Injectionsflüssigkeit künstlich eröffnet werden.

In den Organen des Centralnervensystems strömt das kreisende Blut und sein Plasma, wie es daher scheint, nicht in wandungslosen Spalten. Es kreist vielmehr in präformirten Gefässen, die den Charakter von Röhren bis zu ihrem Ende behalten.

Wie dieses Ende selbst beschaffen ist, darüber werden die bald zu besprechenden Vascularisationsverhältnisse der Ganglien die ersten Aufklärungen geben.

---

[1]) Die Blutgefässe d. menschl. Rückenmarkes. 1. Theil. S. 11. Fig. VII. a. a. O.

II. Das Blutgefässnetz der Intervertebralganglien.

Aus vielen Versuchen habe ich die Ueberzeugung gewonnen, dass man durch Leiminjectionen von Rückenmarken nicht mehr, als höchstens eine Darstellung der Blutcapillardistricte und Blutcapillarnetze der weissen und der grauen Substanz erhalten kann.

Wo die Leimmasse die Wandung der Capillaren verlässt, da dringt sie höchstens in die schon besprochenen artificiellen Räume ein, die für uns kein weiteres Interesse haben.

Nun sind, wie ich das schon in meinen ersten Arbeiten hervorgehoben habe, die einzelnen, durch die Injection darstellbaren Capillarmaschen sehr viel grösser, als die Ganglienkörper, die sie umschliessen [1]).

Es blieben daher, wie aus dem Gesagten leicht erklärlich ist, die Beziehungen dunkel, welche zwischen den einzelnen Ganglienzellen und den weiten, sie umkreisenden Capillargefässen bestehen.

Existirte nun aber zwischen den einzelnen Capillarmaschen und den in ihnen eingeschlossenen Ganglien eine

[1]) Die Blutgefässe d. menschl. Rückenmarkes. a. a. O. I. Theil. S. 11. Fig. VII.

Gefässverbindung, und liess sich dieselbe dennoch nicht darstellen, so konnte die Schuld an diesem Miserfolg offenbar nur die unausreichende Technik des Injectionsverfahrens tragen. Speciell musste ich daran denken, dass höchst wahrscheinlich eine grosse Feinheit der Verbindungswege zwischen Capillaren und Ganglien im Rückenmark der Leiminjectionsmasse das Vordringen in die letzten Canälchen verwehrte.

Deshalb verlegte ich meine weiteren Versuche, die Circulationsverhältnisse in den Ganglien festzustellen, auf ein Gebiet, in welchem ich, entsprechend der grösseren Gestalt der hier befindlichen Ganglienzellen und der gröberen Structurverhältnisse ihres Lagers, auch günstigere Bedingungen für die Ergebnisse der Injection zu finden hoffen durfte.

Konnte ich doch erwarten, dass das allgemeine Princip der Ganglienernährung in allen Gangliengebieten ähnlich sein werde und dass somit die Feststellung der Circulationsverhältnisse in einer bestimmten Art von Ganglienzellen zu gleicher Zeit wahrscheinlich auch das Grundgesetz kennen lehren werde, nach welchem die Ernährung der Ganglienzellen überhaupt geschieht.

Weil mir nun die Intervertebralganglien ihrer Grösse wegen die eben angedeuteten günstigen Bedingungen für die Injection zu bieten schienen, so unternahm ich es, die Circulation in ihnen festzustellen. Aus technischen Gründen, deren Natur sich aus den folgenden Zeilen leicht ergeben wird, benutzte ich für meinen Zweck die Intervertebralganglien der drei obersten Wurzeln des Plexus brachialis.

1. Allgemeine Anordnung der Gefässe der Intervertebralganglien.

Im zweiten Theil meiner Untersuchungen der Blutgefässe des menschlichen Rückenmarkes habe ich nachgewiesen, dass die früher herrschende Vorstellung, als ob das ganze Rückenmark von einer aus den Aa. vertebrales stammenden sog. A. spinalis anterior mit Blut versorgt würde und als ob das Blut längst des Rückenmarkes in der Richtung von oben nach unten strömte, ein fundamentaler Irrthum gewesen ist. Das durch die Vertebralarterien kreisende Blut kommt der Rückenmarkssubstanz überhaupt nur äusserst wenig zu Gute. Seine Hauptmasse strömt in das Gehirn. Und nur relativ kleine Aeste derselben, meine Aa. vertebrospinales anteriores et posteriores, führen den obersten Abschnitten des Halsmarkes eine relativ geringe Menge von Blut zu.

Wie für das Rückenmark, so ist auch für die Intervertebralganglien der Blutstrom der Aa. vertebrales ohne Bedeutung. Es wäre deshalb ein vergebliches Bemühen, von den Aa. vertebrales aus eine irgend wie verwerthbare Injection der Zwischenwirbelganglien zu erhalten.

Zum Rückenmark gelangt vielmehr, wie ich gezeigt habe, das Blut auf arteriellen Wegen, welche von den Seiten her in Begleitung der vorderen und der hinteren Wurzeln des Rückenmarkes dasselbe erreichen und welche ich Aa. spinales anteriores resp. posteriores genannt habe. Diese Aa. spinales theilen sich auf der vorderen resp. der

hinteren Rückenmarksfläche in der Längsachse des Rückenmarkes dichotomisch und bilden mächtige oberflächliche Längsanastomosen, aus denen dann endlich die Endverzweigungen für die Rückenmarkssubstanz hervorgehen.

Die Intervertebralganglien erhalten ihr Blut auf doppelten Wegen: 1) direct von den Spinalarterien, besonders den hinteren und 2) indirect von den eben erwähnten Längsanastomosen, die unter anderen auch Zweige zu den Wurzeln, meine Aa. radicinae, und mit diesen Blut zu den entsprechenden Intervertebralganglien entsenden.

Der rationellste Weg, die Intervertebralganglien zu injiciren, wäre demnach der von den Aa. spinales aus. Allein mühevolle und zeitraubende Versuche haben mich belehrt, dass dieser Weg nicht lohnend ist.

Bei den reichen Communicationswegen, die die Längsanastomosen nach allen Richtungen hin unterhalten, ist es immer ein seltener Zufall, wenn die Injectionsmasse auf dem weiten Wege von den Längsanastomosen zu den Intervertebralganglien durch Vermittelung der Aa. radicinae bis in die letzteren vordringt. Auf die directen Gefässverbindungen zwischen den Aa. spinales und den Intervertebralganglien aber kann man deshalb nicht rechnen, weil die zu injicirende Spinalarterie zum Zweck der Injection präparirt, d. h. vom anhaftenden Gewebe isolirt werden muss und dabei gerade die wichtigsten Verbindungen mit den Ganglien einbüsst.

2. Die Arterien des Intervertebralgebietes des Plexus brachialis.

Nur an einer Stelle sind die Verhältnisse für die Injection der Intervertebralganglien günstiger.

Diese Stelle ist der Plexus brachialis.

Hier, wo fast mit jeder Wurzel je eine Spinalarterie zum Rückenmark fliesst, entspringen die vorderen Spinalarterien der drei obersten Plexuswurzeln, der Wurzeln des V., VI. und VII. Halsnerven, sämmtlich direct aus dem Stamme der A. vertebralis.

Man kann deshalb die Spinalarterien der erwähnten drei Halswurzeln von der Art. vertebralis aus injiciren und gelangt damit aus folgenden Gründen mit relativ geringer Mühe zum Ziel:

1. Statt winziger Stämmchen steht zur Injection ein federkieldicker Stamm zur Verfügung. Das erleichtert die Technik der Injection sehr wesentlich und begünstigt damit selbstverständlich auch deren Erfolg.

2. Von der Vertebralarterie aus injiciren sich gleich drei Spinalarterien auf einmal.

3. Dadurch, dass die Vertebralarterie injicirt wird, brauchen die betreffenden Spinalarterien nicht präparirt zu werden und bleiben deshalb in ihren natürlichen Verbindungen mit denjenigen Zweigen, welche zu den zugehörigen Intervertebralganglien verlaufen.

Und endlich:

4. Die A. vertebralis verläuft gerade vor den Intervertebralganglien der drei obersten Wurzeln des Plexus brachialis und gibt, während sie an ihnen vorbeistreift,

noch directe Zweige an dieselben ab. Durch die Injection der A. vertebralis wird somit den Intervertebralganglien Injectionsmasse auf doppelten Wegen zugeführt: durch die Aa. spinales und durch directe Zweige.

Fig. 1 gibt eine nach einem Injectionspräparat gezeichnete naturgetreue Darstellung des Circulationsgebietes der A. vertebralis wieder.

Das Präparat ist einer menschlichen Leiche entnommen und stellt den injicirten untersten Abschnitt des Halsmarkes (C = Pars cervicalis) sammt der V., VI. und VII. linken Halswurzel derselben dar. Die Arterien des Präparates sind mit der Teichmann'schen Masse ausgespritzt.

Man sieht die A. vertebralis (V) gerade vor den Intervertebralganglien (G) der genannten Wurzeln verlaufen. Sie entsendet folgende Gefässe:

1. Aa. spinales (Sp). Diese brechen mit den Wurzeln durch die Dura mater (Dm), geben auf ihrem Wege kleine Aestchen zu den Intervertebralganglien (Gsp = Rami ganglionares arteriorum spinalium) ab, gelangen auf die vordere Fläche des Rückenmarkes und bilden endlich hier gerade über der vorderen Fissur durch dichotomische Theilung und gegenseitiges Zusammenfliessen meine Anastomosis spinalis antica (Aa).

2. Zweige zu den Intervertebralganglien (Gv = Rami ganglionares arteriae vertebralis). Durch diese Zweige wird der Stamm der A. vertebralis an die Ganglien fixirt.

Die Venen des Intervertebralgebietes verlaufen den Arterien analog. Namentlich entspricht jedem Stamm der A. vertebralis eine einzelne, mit ihm in gleicher Weise verlaufende Vene, von der aus das venöse Netz des eben genannten Gebietes sich gleichfalls gut injiciren lässt.

3. Injectionsverfahren zur Darstellung des intraganglionären Gefässnetzes.

Nach Feststellung der groben Kreislaufsverhältnisse im Gangliengebiet des Brachialplexus verfuhr ich zum Zweck mikroskopischer Injection der drei obersten Brachialganglien in folgender Weise:

Es wurde die abpräparirte Halswirbelsäule in toto aus der Leiche gemeisselt, die A. vertebralis oben zwischen Atlas und Epistropheus unterbunden, unten kurz nach ihrem Austritt aus der A. subclavia und vor dem Eintritt in das Foramen transversum des VI. Halswirbels blosgelegt und von hier aus nach der Teichmann'schen Methode, die ich bereits zur Darstellung der Blutgefässe des Rückenmarkes benutzt hatte, unter leichtem Druck mit Carminleim schnell injicirt. Nach einiger Zeit wurde dann die Halswirbelsäule zum Zweck der Herausnahme der Intervertebralganglien erbrochen. Die Ganglien selbst wurden nach der Härtung in Müller'scher Lösung in Schnitte zerlegt, wenn nöthig, nach meiner Methode [1]) mittelst Safranin gefärbt und schliesslich mikroskopisch untersucht.

Obgleich die Anforderungen an eine wissenschaftlich verwerthbare Injection jedem Sachverständigen bekannt sind, so sehe ich mich doch genöthigt, um „kritischen" Einwänden nach Vignal [2]) von vornherein zu begegnen, hier noch besonders hervorzuheben, dass einwurfsfreie Injectionen Canäle

[1]) Neue Rückenmarkstinctionen. Sitzungsber. d. Wien. Akad. d. Wissensch. Mathem.-naturw. Classe. Bd. LXXXIX. 1884.

[2]) S. weiter unten.

und Hohlräume zur Darstellung bringen, deren Schärfe der Zeichnung, Charakter der Anordnung und Constanz der Wiederkehr keinen Zweifel an ihre Präexistenz zulassen. — Solche Resultate mit gewöhnlichen Extravasaten oder Diffusionstinctionen schlecht bereiteter Leimmassen zu verwechseln, sollte man einem selbst nur mässig geübten Mikroskopiker nicht zutrauen.

---

4. Bau der Intervertebralganglien.

Ich will nun zunächst den histologischen Bau der Intervertebralganglien kurz erörtern, soweit uns derselbe hier interessirt und ich ihn habe verfolgen können und daran die Beschreibung der Art ihrer Versorgung mit Blut anschliessen.

Die Safranintinction ist wie für die Untersuchung des Nervengewebes überhaupt, so auch für die der Ganglien von unschätzbarem Werthe. Indem das Safranin die Nerven, speciell deren Mark, orange, alle Kerngebilde dagegen und die Gangliensubstanz selbst in verschiedenen Nuancen violet färbt, liefert sie Präparate von ungewöhnlicher Schönheit und Distinction und lässt deshalb auch, wie kein anderes Tinctionsverfahren, die histologischen Details mit seltener Klarheit erkennen. Zerlegt man ein Ganglion intervertebrale in longitudinale Schnitte, d. h. in solche, welche der Richtung der ein- und der austretenden Nerven entsprechen, so erhält man bei schwacher Vergrösserung Bilder, wie Fig. 2 ein solches in vollkommen naturgetreuer Darstellung widergibt. Das Präparat hat elliptische Gestalt. Eine bald

mehr, bald weniger dieke Hülle (P) von parallelstreifigem, mit längsgestellten, ovalen Kernen besätem Bindegewebe hüllt es ein. An den beiden Polen der Ganglie geht diese Hülle in die Seheide (Perineurium) der Nervenwurzeln über und kann also als das für das Ganglion giltige Analogon derselben angesehen werden.

Die Nervenwurzeln (Nw) selbst treten gleiehfalls an den beiden Polen in den Körper der Ganglie ein resp. aus. Hier zerfallen sie in einzelne Stränge (nw). Diese divergiren von den Polen in das Innere der Ganglie hinein und fallen hierbei in unregelmässige, immer feinere Bündel und Flöckehen auseinander, die überall ein wellenförmiges Aussehen bewahren und die Substanz der Ganglie etwa wie Marmoradern durehziehen. Die Lüeken dieses Adernetzes sind von der eigentliehen Substanz der Ganglie, den Ganglienzellen (G), angefüllt.

Sehon bei schwaeher Vergrösserung (Fig. 2) sind letztere als runde, kantige, polygonale, manehmal sogar strahlige, mit einem Wort: sehr unregelmässige Körper erkennbar. Sie sind dicht aneinander gedrängt. Und aus dem Innern eines jeden derselben hebt sich überall das stark violet gefärbte sog. „Kernkörperehen“ und ein heller, seharf gezeiehneter, kreisrunder Hof ab, der wie eine Scheibe gerade in seinem Centrum das Kernkörperehen trägt. Viele Ganglienzellen lassen ausserdem noeh einen unregelmässigen Fleek gelbbraunen Pigments (Pg) erkennen, der häufig mit um so grösserer Sehärfe hervortritt, als er gerade dicht am Rande des hellen Hofes knapp aufhört. Endlich ist in der Umgebung jeder Ganglienzelle noeh ein zierlieher Kreis (Kp) sichtbar. Bei schwaeher Vergrösserung (Fig. 2) seheint derselbe aus regelmässig im Kreise angeordneten Punkten

zu bestehen. Zwischen diesem Kreise und der von ihm eingeschlossenen Ganglienzelle ist ein freier, unregelmässig gestalteter, spaltförmiger Raum sichtbar.

Auf Querschnitten von Intervertebralganglien sieht man im Grunde genommen nichts anderes. Nur stellt sich ein solcher Querschnitt als Kreis dar und erscheinen die Bündel der sich im Ganglienstroma verzweigenden Nervenwurzeln in querdurchschnittenen Gruppen.

---

5. Bau der Intervertebralganglienzelle.

Ueber den feineren Bau der die Intervertebralganglien zusammensetzenden einzelnen Ganglienzellen, deren histologische Structur bereits Rudolf Arndt[1]), Ranvier[2]) u. A. zum Gegenstand sehr schätzenswerther Untersuchungen gemacht haben, bin ich selbst zu folgenden Ergebnissen gelangt:

An jeder spinalen Ganglie (vgl. Fig. 7) sind ausser den sie verlassenden Nerven noch drei gesonderte Bestandtheile zu unterscheiden:

1) Die Ganglienkapsel,
2) Der Ganglienkörper und
3) zwei (zuweilen mehr) röhrenförmige Fortsätze der Ganglie.

1. Die Ganglienkapsel (Kp) besteht aus zwei Theilen, einer dünnen Bindegewebshülle (b) und einer deren Innenwand auskleidenden einfachen Endothelschicht (e).

Die Bindegewebshülle der Ganglienkapsel setzt sich

---

[1]) Archiv für mikroskop. Anat. Bd. XI. Bonn 1875. S. 140.
[2]) Compt. rend. 4. Décembre 1882.

aus einem beim Rinde sehr dünnen, beim Menschen etwas dickeren Lager streifigen Bindegewebes zusammen und ist mit längsgestellten, elliptischen Kernen besetzt. Sie hat bald eine runde, bald mehr eiförmige, dabei meist verknitterte Gestalt und umgibt die Ganglienzelle wie eine Hohlkugel.

Die innere, dem Hohlraum zugekehrte Wand dieser Kugel ist mit einem einfachen Lager platter Endothelien (e) ausgekleidet. Dieselben haben sehr regelmässige polygonale Gestalt und tragen gerade in ihrer Mitte einen grossen kreisrunden Kern, der nach der Safraninfärbung tief violet erscheint und von dem Rest der blass violet gefärbten Zelle durch einen helleren, schmalen, ringförmigen Saum getrennt ist.

Ausser an der Durchtrittsstelle des Nerven ist die Ganglienkapsel noch an zwei (zuweilen mehr) Stellen (af und ef) regelmässig in ihrer Continuität unterbrochen. An diesen Stellen setzt sie sich in dünne Röhren fort. Als einfache Fortsetzungen der Ganglienkapsel besitzen diese Röhren auch den histologischen Bau derselben. Auch sie bestehen aus einer äusseren bindegewebigen Schicht (Sch) und einem inneren Lager von Endothelien. Ich werde auf die interessante Bedeutung dieser röhrenförmigen Fortsätze der Ganglienkapsel später noch einmal zurückkommen. Hier will ich nur erwähnen, dass der von der Ganglienkapsel eingeschlossene Raum, den ich der Kürze wegen den Kapselraum (Kr) nennen will, auch in die von den röhrenförmigen Fortsätzen der Kapseln eingeschlossenen Canäle (Lr) ausläuft. In Fig. 7 sieht man die Ganglienkapsel und die von ihr ausgehenden Röhren durch einen Horizontalschnitt eröffnet. Die obere Hälfte der Kapsel und der Röhren fehlt.

Von der ersteren ist nur bei f ein kleines Stück zurückgeblieben und überwölbt noch einen entsprechenden Theil des eröffneten Kapselraumes. In den Rest dieses Raumes ist der Einblick von oben her frei.

2. Der Ganglienkörper besteht gleichfalls aus zwei verschiedenen Theilen: der Ganglienzelle (Gz) und der Ganglienmembran (Gm).

Die Ganglienzelle (Gz) ist ein bald runder, bald ovaler, bald auch kantiger Körper mit — offenbar in Folge postmorteller Schrumpfungen — sehr unregelmässigen Contouren. Sie wird durch Safranin violet gefärbt, trägt in der Mitte ein kreisrundes, helles, mit Tröpfchen angefülltes und mit doppeltem Contour versehenes Gebilde (Krn), das allgemein für den Kern der Ganglienzelle gehalten wird, und das in seinem Innern das runde tief violet gefärbte sog. „Kernkörperchen“ (Kch) birgt. An einer bald seitlich, bald dicht am sog. „Kern“ gelegenen Stelle der Ganglienzelle befindet sich der bekannte, aus gelben Körnchen bestehende, unregelmässige Pigmentfleck (Pg).

Die Ganglienmembran (Gm), deren Existenz aus den später zu beschreibenden Resultaten meiner Injectionen sich mir zu ergeben scheint, muss, falls sie wirklich vorhanden ist, ein saekförmiges, aus einem sehr feinen Häutchen bestehendes Divertikel sein, das die Ganglienzelle vollständig einschliesst. So muss die Ganglienzelle in ihrer Membran liegen, wie etwa ein Ball in seinem Beutel. Die Ganglienmembran muss ferner, da, wie sich später zeigen wird, sich zwischen sie und die Ganglienzelle die Injectionsmasse anhäuft, grösser, als die Ganglienzelle sein und letztere als schlaffer Sack umgeben. So dürfte zwischen Ganglienzelle

und ihrer Hülle ein freier Raum zurückbleiben, den ich den Ganglienraum (Gr) bezeichnen will. Auf seine Existenz möchte ich auch daraus schliessen, dass sich an gefärbten und also dunkeln Ganglienzellen fast regelmässig ein heller und durchscheinender Saum erkennen lässt, der besonders dann sehr klar und deutlich hervortritt, wenn die Ganglienzelle selbst in Folge der Schrumpfung viele Zacken, Buchten und Unebenheiten an der Oberfläche besitzt.

Diese Ganglienmembran hat jedenfalls keine besondere Structur und kann, wie aus den später zu erwähnenden Injectionsergebnissen gleichfalls gefolgert werden muss, ebensowenig wie die Ganglienkapsel ein in sich abgeschlossener Sack sein. — Auch sie muss, wie die Ganglienkapsel selbst, sich in Röhren fortsetzen, die in das Innere der Kapselröhren eintreten und in deren Hohlraum verlaufen.

3. Die röhrenförmigen Fortsätze der Ganglie würden dann, wie aus vorstehender Beschreibung erhellt, aus ineinander geschachtelten membranösen Cylindern bestehen, — meist kann man dann deren zwei unterscheiden, — von denen der äussere (Sch) zur Ganglienkapsel und der innere (Gw) zur Ganglienmembran gehören würde.

In jeder dieser Doppelröhren müssten alsdann zwei concentrische Hohlräume angenommen werden.

Der innere Hohlraum (Gl) dürfte im Querschnitt rund sein. Er wäre die directe Fortsetzung des Ganglienraumes und würde von den bereits beschriebenen cylindrischen Fortsätzen der Ganglienmembran eingeschlossen sein.

Der äussere Hohlraum (Lr) dürfte im Querschnitt ringförmig sein. Er bildete die unmittelbare Verlängerung des Kapselraumes und wäre nach innen durch die röhrenförmigen Fort-

sätze der Ganglienmembran und nach aussen durch die der Ganglienkapsel begrenzt.

---

6. Die arterielle Gefässvertheilung im Intervertebralganglion.

Das allgemeine arterielle Blutgefässnetz der spinalen Ganglie präsentirt sich am schönsten auf nicht tingirten Längssehnitten von Injectionspräparaten. Die Bilder, welche letztere liefern, sind von seltener Pracht und auf das für histologisehe Sehönheiten empfängliche Auge von ungewöhnlicher Wirkung.

Bei sehwacher Vergrösserung stellen sich diese Bilder wie Fig. 3 dar. Das Grundgewebe der Ganglie erscheint in Folge der Härtung in Müller'scher Lösung hellgelb. Ebenso gefärbt sind aueh die Ganglienzellen. Aber trotz dieser einheitliehen Farbe heben sich, besonders bei stärkerer Vergrösserung (Fig. 4 A), die Ganglienzellen (Gz) vom Grundgewebe als scharf gezeichnete, von ihrer Kapsel (Kp) umkränzte Kugeln ab. Viele unter ihnen (Glp Fig. 3) sind dureh tief grüne scharf begrenzte Fleeke noeh besonders gezeiehnet. Sie verdanken diese Zeichnung dem in ihnen enthaltenen und durch die Härtungsflüssigkeit grün gefärbten Pigment. Die übrigen im Sehnitt befindliehen Ganglienzellen sind scharf und klar dureh den in die A. vertebralis eingespritzten Carminleim roth gefärbt und erseheinen über das ganze Präparat zerstreut als scharf gezeichnete rothe Gebilde (Gli Figg. 3 und 4).

Die specielleren Injectionsergebnisse sind folgende:

In die spinalen Ganglien treten weder constante, noch besonders grosse Arterien ein. Die meisten arteriellen Stämmchen gelangen mit den Nervenwurzeln (Nw Fig. 3) in das Innere der Ganglie. Sie verlaufen zwischen den die Nervenwurzeln bildenden Nervenfasern, also zu einander und zur Axe der Nervenwurzel parallel und geben während ihres Verlaufes etwa unter rechtem Winkel Zweiglein ab. Eine injicirte Nervenwurzel (Nw Fig 3) hat deshalb ein mehr oder weniger regelmässig gegittertes Aussehen.

Neben den Zuflüssen durch die Wurzeln findet sich in jeder Ganglie immer noch eine grosse Anzahl kleiner Stämmchen vor, welche von der Oberfläche her (Gs Fig. 3) in die Substanz der Ganglie treten und dieselbe in den verschiedensten Richtungen durchkreuzen.

Woher der arterielle Zufluss aber auch kommen möge, constant geschieht es, dass diese Stämmchen, von denen jedes, wie ich später noch genauer zeigen werde, einen eigenen Bezirk der Ganglie mit einem Busch von Zweigen (vgl. Fig. 4) versorgt, schliesslich ein reiches Netz von kleinsten Gefässchen entsenden, dass diese Gefässchen untereinander zu kranzförmigen Maschen (Gkr Figg. 3 und 7) zusammenfliessen und endlich, dass jede dieser Maschen gerade eine Ganglienzelle, speciell deren Kapsel (Kp Fig. 7), umkreist.

Diese, die einzelnen Ganglienkapseln umgebenden Capillarringe werden bald nur von einem Aestchen (Gkr Fig. 3), bald durch den Zusammenfluss von Zweigen mehrerer Stämmchen (Gkr Fig. 7) gebildet.

Sie schlingen sich in Folge dessen bald nur als einfache Kreise, bald auch als aus vielen Windungen beste-

hende Kränze (Gkr Fig. 7) (letzteres besonders beim Rinde) um die Peripherie der Ganglienkapsel herum.

Im Innern dieser Gefässringe sitzen die injicirten Ganglienzellen. Bei schwacher Vergrösserung (Fig. 3) sieht man, wie schon erwähnt, eine grosse Zahl bald kreisrunder, bald mehr birnförmiger rother Flecke (Gli) das Präparat durchsetzen.

Bei stärkerer Vergrösserung (Fig. 4) erkennt man, dass diese Flecke keine zufälligen Bildungen sind, scharf gezeichnete Contouren haben und mit Stielen an den Gefässkränzen hängen. Die Bedeutung dieser gestielten Gebilde festzustellen macht keine grossen Schwierigkeiten.

Man erkennt leicht (vgl. Fig. 4), dass von den roth injicirten Gebilden die mehr birnförmig gestalteten die Ganglienkörper selbst sind und die mehr runden Flecke mit der Injectionsmasse ausgefüllten Ganglienkapseln entsprechen.

Denn jene sitzen mitten in der Ganglienkapsel und sind von derselben durch den scharf begrenzten Kapselraum getrennt (Gli Figg. 4 und 6). Letztere dagegen sind von der Kapsel direct umschlossen und füllen diese ganz aus.

---

7. Der arterielle und der lymphatische Gefässapparat der Ganglienzelle.

Starke Vergrösserungen (Fig. 7) lassen in den injicirten Gebilden nachfolgende interessante Details erkennen.

Von einer der Gefässschlingen, welche sich um die

Ganglienkapsel zum Kranz (Gkr) vereinigen, tritt ein Gefässchen, — ich will es aus bald sich von selbst ergebenden Gründen das Vas afferens (af) nennen, — direct an die Ganglienzelle heran und erweitert sich hier zu einer sackförmigen Membran, die die Ganglie umzieht. An einer anderen Stelle, meist, aber nicht constant, in der nächsten Nähe des Vas afferens sieht man ein zweites Gefässchen, — ich nenne es vorläufig das Vas efferens (ef), — den eben erwähnten, die Ganglie umgebenden Sack verlassen und sich in eine der den Gefässkranz der Kapsel bildenden Schlingen ergiessen (vgl. auch af und ef Fig. 4 A und Fig. 6 a 1 und 2).

Diese beiden Gefässchen sind sehr häufig einander an Breite gleich. Nicht selten fällt es indessen auf, dass das eine derselben dünner, als das andere ist. Ich halte das dickere für das zu- und das dünnere für das abführende Gefässchen und stütze diese Auffassung um so mehr auf die bekannte Analogie mit den Malpighi'schen Gefässknäueln in der Niere, weil, wie ich das bald noch specieller zeigen werde, auch die eben beschriebenen Gefässchen der Ganglienzelle thatsächlich Arterien sind.

Der Raum, der zwischen Ganglienkörper einerseits und der ihn umgebenden sackförmigen Membran anderseits gebildet und von dieser Membran sammt ihren beiden Ausläufern, dem Vas afferens und dem Vas efferens, eingeschlossen wird, ist von der Injectionsmasse häufig ganz (wie in Fig. 3, ferner Gli Fig. 4 A und Fig. 6 a 1), nicht selten aber auch nur theilweise (wie in Fig. 4, Fig. 6 f und Fig. 7) angefüllt und gerade dann besonders schön und deutlich sichtbar. In letzterem Fall sieht man nämlich diese Masse zwischen Ganglie und sackförmiger Membran sich

vorzugsweise an derjenigen Stelle anhäufen, welche der Ein- resp. Austrittsstelle der beiden Vasa dicht benachbart ist. So ist es beispielsweise in Fig. 7 zu sehen. Die Injectionsmasse hat dann gewöhnlich die Form eines Kelches (Fig. 6 f und Fig. 7), in deren Höhlung die Ganglie selbst etwa wie ein Ei in seinem Becher sitzt, zum Beweis, dass der zwischen der Ganglienzelle und ihrer Hülle befindliche freie Raum an den Ein- und Austrittsstellen der Vasa am grössten ist, oder doch der Injectionsmasse, wie natürlich, die geringsten Widerstände entgegensetzt.

Es wird nicht schwer sein, nach dieser Beschreibung in dem Vas afferens und dem Vas efferens und in der ihnen gemeinschaftlichen, die Ganglienzelle umgebenden, sackförmigen Hülle die früher beschriebene Ganglienmembran mit ihren beiden röhrenförmigen Fortsätzen wiederzuerkennen. Und daraus ergibt sich, dass das, was wir als Ganglienmembran und deren Fortsätze kennen gelernt haben, ein der Ganglienzelle eigenthümlicher Gefässapparat ist.

Wir lernen so für die Ganglienzelle eine besondere, bisher ganz unbekannte Art der Vascularisation kennen. Jede intervertebrale Ganglienzelle hat ihr eigenes Gefässchen (Vas afferens), das aus dem Gefässkranz der Kapsel entspringt. Dieses Gefässchen endigt blind in einer sackförmigen Erweiterung. Im Lumen dieser Erweiterung sitzt die Ganglienzelle. Der Sack selbst hat ein zweites Gefässchen (Vas efferens), das natürlich kein anderes, als ein abführendes sein kann. Dieses tritt mit dem Gefässkranz der Kapsel und so mit dem allgemeinen Blutstrom des Körpers wieder in Verbindung.

Es ist selbstverständlich und bedarf keiner weiteren Erklärung, dass es im concreten Fall nicht möglich ist, festzustellen, welches von den beiden Gefässchen der Ganglienzelle das zuführende und welches das abführende ist. Wo, wie erwähnt, Differenzen in ihrer Grösse bestehen, da wird man, wenn der angedeutete Analogieschluss berechtigt ist, nicht irre gehen, wenn man das stärkere Gefässchen für das zuführende hält.

Es wurde früher bemerkt, dass sich zuweilen die Ganglienkapsel in toto injicirt zeigt. Offenbar ist in diesen Fällen die Ganglienmembran unter dem Druck der Injectionsmasse geplatzt und hat derselben den Eintritt in den Kapselraum eröffnet.

Nachdem wir in der Ganglienmembran und ihren Fortsätzen einen Gefässapparat der Ganglienzelle kennen gelernt haben, werden wir auch leicht die Rolle feststellen können, welche der Ganglienkapsel und ihren beiden, die röhrenförmigen Verlängerungen der Ganglienmembran umgebenden röhrenförmigen Verlängerungen zukommt.

Sind die Fortsätze der Ganglienmembran Gefässwände (Gw Fig. 7), der von ihnen eingeschlossene Hohlraum das Gefässlumen (Gl Fig. 7), so bilden die sie umgebenden Fortsätze (Seh Fig. 7) der Ganglienkapsel sog. „perivasculäre Scheiden“ und die zwischen den Gefässwänden (Gw) und den Lymphscheiden (Seh) vorhandenen cylindrischen Hohlräume (Lr) lymphatische Räume (vgl. auch Fig. 6, wo die Gefässe roth [Carminleiminjection] und die Ganglienzellen, wie die Lymphscheiden violet [Safraninfärbung] erscheinen).

Nun steht die Ganglienkapsel zur Ganglienmembran

genau in demselben Verhältnis, wie die Fortsätze der Ganglienkapsel zu den Fortzätzen der Ganglienmembran. Danach stellt sich also auch die Ganglienkapsel als eine Lymphscheide des Ganglienkörpers und ihr Hohlraum als ein Lymphraum desselben dar.

Und so ist die Ganglienhülle mit ihren Fortsätzen samt Adnexis (Kapsel und Verlängerungen) nichts anderes, als ein modificirter Gefässapparat, dessen eigenartiges Centrum durch die Ganglienzelle selbst gebildet wird.

Was die Art des Blutes betrifft, welches in diesem Gefässapparat kreist, so ergibt sich dieselbe aus dem Umstande, dass die eben beschriebenen Resultate einzig und allein durch Injectionen der A. vertebralis erhalten werden können, dass, wie ich das später genauer zeigen werde, die Veneninjection ganz andere Resultate liefert, Resultate, die auf die arterielle Natur des eben beschriebenen Gefässapparates noch besonders hinweisen, und endlich, dass die beiden Vasa (afferens und efferens) mit Gefässstämmchen in directer Verbindung stehen, deren histologischer Bau sie zweifellos als Arterien charakterisirt.

Bezeichnend ist auch das speciellere Verhalten der beiden Vasa. Meist verlaufen sie neben einander (Fig. 6 b und Fig. 7 af und ef) und sind auch am ganglienhaltigen Blutgefässdivertikel dicht aneinander gelagert.

Doch findet man nicht minder häufig, dass sie sich an zwei gerade entgegengesetzten Enden, gewissermassen den beiden Polen des Divertikels, befinden (Fig. 6 a 1 und 2).

Dieses Verhalten ist offenbar der anatomische Ausdruck der Thatsache, dass das zu- und das abführende Gefässchen

nieht zwei von Natur verschiedene Apparate der Ganglienzelle sind, sondern dass sie vielmehr beide zusammen nur einen einheitliehen, durch eine blasenförmige Erweiterung in seiner Gleichförmigkeit unterbroehenen Gefässstamm bilden.

Nun kommt es auffällend häufig vor, dass ein soleher Gefässstamm von einer Ganglie direct noch auf eine zweite, von der zweiten auf eine dritte u. s. w. übergeht.

Es kreist also offenbar auch in ihm ein Blut, welches, naehdem es eine Ganglie durch das Vas efferens verlassen hat, noch direct zu einer anderen Ganglienzelle fliesst. Dass ein Blut, welches von einer Ganglienzelle zur anderen strömt, venös sein könnte, ist deshalb nicht anzunehmen, weil ein venöser Zufluss die zweite Ganglie tödten würde. In dem Divertikel und seinen Fortsätzen kann also nur ein Blut kreisen, welches ernährende Eigenschaften besitzt und also arteriell ist.

Dieser Sehluss ist um so zwingender, als es ganze durch Gefässchen zu Ketten mit einander verbundene Reihen von Ganglienzellen gibt, in denen das Vas efferens der einen die Rolle eines Vas afferens für die benachbarte Ganglienzelle spielt und offenbar also der letzteren dasjenige Blut zuführt, welches die vorausgehende Ganglienzelle bereits ernährt hat.

In Fig. 6 b ist ein nach der Natur gezeichnetes Beispiel einer solchen Gangliengefässkette wiedergegeben. Wie in derselben das Blut von einer Ganglienzelle zur anderen fliesst, ist aus der Zeichnung ohne Weiteres ersichtlich. Uebrigens findet auch noch in sehr mannigfaltiger anderer Weise ein reger Blutaustausch zwischen den einzelnen Gan-

glien und ihren Gefässen statt. In Fig. 6 sind bei c, d, e, g und h einige der am häufigsten vorkommenden Gefässverbindungen zwischen benachbarten Ganglien genau nach der Natur wiedergegeben.

Wenn nun, wie aus Vorstehendem mit Nothwendigkeit folgt, durch das Vas afferens arterielles Blut der Ganglie zufliesst und auf dem Wege durch das Vas efferens auch wieder arterielles Blut die Ganglie verlässt, dann können offenbar Vas afferens, Vas efferens und Divertikel zusammen nichts anderes darstellen, als einen einzigen Arterienstamm, die Ganglienarterie.

Der Umstand, dass, wie erwähnt, das Vas efferens gewöhnlich enger, als das Vas afferens ist, lehrt uns gleichzeitig eine Eigenthümlichkeit des arteriellen Ganglienstromes kennen, welche uns von der Niere her bereits bekannt ist.

Indem das die Ganglie verlassende Arterienblut in ein relativ enges Rohr tritt, muss es, ähnlich wie das Blut vor dem Vas efferens des Malpighi'schen Knäuels, Strömungswiderstände erfahren und so in seinem Abfluss verzögert werden.

Dass es in Folge dessen mit der Ganglienzelle in innigeren Contact tritt und für deren Ernährung besser verwerthet wird, das ist leicht einzusehen. Und in welchem Grade der Arterienstrom in der Umgebung der Ganglienzelle aufgehalten werden muss, dafür liefert die Enge der abführenden Capillare einen gewissen Maasstab. Ihr Caliber beträgt meist nicht mehr, als einige Zehntausendtel eines einzigen Millimeters.

Sie gehört zu dem Winzigsten, was wir von selbstständigen, wandungshaltigen Gefässen bisher gekannt haben.

8. Die Venen des Intervertebralgebietes des Plexus brachialis.

Den venösen Gefässapparat der Ganglienzelle habe ich in folgender Weise zur Darstellung bringen können.

Neben der A. vertebralis verläuft, wie bekannt, durch den von den Foramina transversalia der sechs oberen Halswirbel gebildeten Canal ein einzelner Venenstamm, in dem sich das aus dem Gebiet der A. vertebralis kommende Venenblut sammelt. Da zu diesem Gebiet, wie meine Injectionsergebnisse gelehrt haben, namentlich auch die Intervertebralganglien des Halses gehören, so durfte ich hoffen, das Venensystem der Intervertebralganglien und ihrer Elemente durch glückliche Injectionen der Vertebralvene aufzudecken.

Ich entnahm zu dem Zweck menschlichen Leichen die Halswirbelsäule mit sorgfältiger Erhaltung der Processus transversi und der ihnen anhaftenden Weichtheile, unterband die Vertebralvene am oberen Ende des Transversalcanales und injicirte sie vom unteren Ende aus mit durch lösliches Berlinerblau gefärbten Leim. Dann wurden die einzelnen Intervertebralganglien aus dem knöchernen Canal herausgehoben und nach der Härtung mikroskopisch untersucht.

Nach vielen, die Geduld hart auf die Probe stellenden, mislungenen Versuchen ist es mir endlich gelungen, zur Kenntnis des wahren Sachverhaltes zu gelangen.

9. Die venöse Gefässvertheilung im Intervertebralganglion.

Die Venen bilden im Stroma der Intervertebralganglie ein dichtes Netz, dessen Charakter von dem des arteriellen Netzes nicht unwesentlich abweicht.

Das arterielle Stromnetz der Ganglie (vgl. Fig. 4), von dem ich bereits eine allgemeine Schilderung gegeben habe, zerfällt, wie früher erwähnt wurde, in einzelne Districte. In jedem derselben gibt je ein kurzes Hauptstämmchen einer beträchtlichen Anzahl von langen dünnen, bald schlanken, bald mässig geschlängelten Zweigen den Ursprung, die dann weiter wieder in Aestchen zerfallen.

Dadurch gewinnt ein solches Stämmchen im Verein mit seinen Zweigen das Aussehen eines Busches. Und diese Aehnlichkeit wird um so grösser, als die arteriell injicirten Ganglienzellen an den Aestchen des Busches wie Früchte, speciell wie rothe Beeren hängen.

Die Art der Venenvertheilung im Grundgewebe der Ganglie ist eine andere (vgl. Fig. 5). Hier fehlen abgesonderte Districte, fehlen sich strauchartig verästelnde Stämmchen, fehlen selbst selbständige Gefässchen. Die Venen der Intervertebralganglie bilden vielmehr ein deren Substanz nach allen Richtungen gleichmässig durchziehendes, gleichförmiges, wirkliches Netzwerk. Dieses Netzwerk bildet überall Maschen. Und diese Maschen, so verschiedener Grösse sie auch sein mögen, sind ohne charakteristische Abwechselung und geben dem ganzen Bilde ein monotones Gepräge. Gewöhnlich liegt in einer Masche eine Ganglien-

zelle. Doch ist das kein Gesetz und hier und dort kreuzt sich wol auch eine Zelle mit einer Vene. Wo eine Masche eine Ganglie umgibt, da kreist sie gewöhnlich dicht um die Kapsel (Fig. 4 C, V).

Wie die Grösse der Maschen, so variirt auch die Breite der sie zusammensetzenden Venen. Und gerade dieser grosse Wechsel in der Breite, dazu die starken Schlängelungen und Unregelmässigkeiten im Contour sind noch ganz besonders auffallende Eigenthümlichkeiten, durch welche sich die Venen von den Arterien der Ganglie unterscheiden.

Ein kurzes Studium der beiden Figg. 4 und 5 wird die charakteristischen Unterschiede in der Vertheilung der Arterien und der Venen im Innern eines Intervertebralganglion klar zur Anschauung bringen.

---

10. Der venöse Gefässapparat der Ganglienzelle und die Beziehungen des sog. „Ganglienkernes“ zu demselben.

Mehr als das Verhalten des allgemeinen Venennetzes fesselt das Injectionsresultat in der Ganglienzelle selbst unsere Aufmerksamkeit.

Man traut seinen Augen kaum. Die Injectionsmasse ist mitten in den Körper der Ganglienzelle eingedrungen! Wo auch unser Blick das Präparat treffen möge, überall begegnen ihm mitten zwischen blassen Ganglienzellen solche, welche durch die blaue Injectionsmasse im Innern gezeichnet sind. Und mustert man Hunderte

von Schnitten einer gelungenen Serie durch, überall findet man das gleiche Ergebnis! Dass somit eine Thatsache vorliegt, kann einem Zweifel nicht unterliegen.

Ich hatte daher die Aufgabe vor mir, die Bedeutung und das Wesen dieser Thatsache genauer festzustellen.

Bei aufmerksamer Betrachtung einer von der Vene aus injicirten Ganglienzelle sieht man mitten in ihrem Körper eine blaue, kreisrunde, zuweilen etwas ovale Scheibe (Vs Figg. 5 und 7). Der Contour dieser Scheibe setzt sich wie modellirt scharf gegen die angrenzenden Partien des Ganglienkörpers ab. Wendet man starke Vergrösserungen an (Fig. 7), so kann man leicht erkennen, dass hier an der Peripherie des injicirten Gebildes (Vs) die Substanz des Ganglienkörpers scharfwandig aufhört.

Das Centrum der blauen Scheibe ist hell und farblos (Fig. 5), enthält also wenig oder gar keine Injectionsmasse.

Stellt man durch einige Drehungen der Mikrometerschraube dieses helle Centrum scharf dem Auge ein, dann rückt plötzlich aus demselben das Kernkörperchen der Ganglienzelle (Kch Fig. 7) in das Gesichtsfeld.

Jetzt ist es klar und kann einem Zweifel nicht unterliegen: das, was blau injicirt erscheint, ist nichts anders, als dasjenige Gebilde, welches für den Kern der Ganglie gehalten wird.

Jeder Gedanke an eine zufällige Erscheinung aber wird absolut ausgeschlossen, wenn man zur venösen Injection Intervertebralganglien von menschlichen Föten oder neugeborenen Kindern wählt.

Schon während meiner Untersuchungen über die Vascularisation des Rückenmarkes habe ich die Erfahrung ge-

maeht[1]), dass das Rückenmark von Föten und neugeborenen Kindern sehr viel reichere und weitere Gefässe besitzt, als das von erwachsenen Menschen.

In der Voraussetzung, dass es sich mit den Intervertebralganglien ebenso verhalten werde, injicirte ich, um wo möglich noch klarere Ergebnisse, als die beschriebenen, zu erhalten, die Intervertebralganglien von Föten und Neugeborenen.

In der That erhielt ich neben einem prachtvoll reichen Venennetz im Stroma des Intervertebralganglions eine Injection der Ganglienkerne, die jeder Kritik Stand hält und nichts mehr zu wünschen übrig lässt.

Während man in den Präparaten erwachsener Menschen auf jedem Schnitt immer nur eine kleine Anzahl injicirter Kerne neben der Mehrzahl nicht injicirter vorfindet, enthält in den Präparaten der zweiten Art jede Ganglienzelle fast ohne Ausnahme einen prachtvoll scharf und klar injicirten Kern, in dessen Innerem sich das **ungefärbte** Kernkörperchen befindet.

Der Vollständigkeit wegen füge ich hier noch besonders hinzu, dass dieses Ergebnis der Injection dem einer Tinction gerade entgegengesetzt ist und mit letzterem nie verwechselt werden kann.

Denn bei der Injection erhält der „Kern“ die gefärbte Injectionsmasse und das Kernkörperchen bleibt farblos, während durch Tinction ungekehrt das Kernkörperchen gefärbt wird und der Kern ungefärbt bleibt.

Um die Unterschiede zwischen Injection und Färbung einer Ganglienzelle recht prägnant vor Augen zu führen,

---

[1]) Die Blutgef. d. menschl. Rückenm.' I. Thl. Taf. II, Fig. VI.

stelle ich in Fig. 4 A, B und C drei Schnitte von Intervertebralganglien neben einander, von denen B ein einfaches Carmintinctionspräparat ist, während A einen von der Arterie und C einen von der Vene aus · mit Carminleim injicirten Schnitt darstellen.

Im Tinctionspräparat (B) erscheinen roth: sämmtliche Zellkerne in den Adnexis der Ganglienzelle, und in der Ganglienzelle selbst vor Allem das „Kernkörperchen", weniger der Zellleib und am allerwenigsten oder gar nicht der „Kern".

Die Injectionspräparate zeigen dagegen die rothe Injectionsmasse an folgenden Orten:

1. Im arteriell injicirten Schnitt (A) befindet sich diese Masse perieellulär, hüllt die Ganglienzelle wie eine derselben sich dicht anschmiegende dünne Schale ein und setzt sich von hier auf die arteriellen Gefässchen (Vasa af- und efferentia) der Ganglienzelle continuirlich fort.

2. Der venös injicirte Schnitt (C) enthält dagegen die rothe Injectionsmasse im Inneren der Ganglienzelle, wo sie klar und scharf den „Kern" erfüllt. Von hier aus setzt sie sich, wie noch besonders gezeigt werden wird, durch einen äusserst feinen Canal (Cv) auf den die Ganglienkapsel umschliessenden venösen Gefässring (V) fort.

Nach dieser Auseinandersetzung darf die Injection des „Kernes" der Ganglienzelle als eine sicher bewiesene und unumstösslich feststehende Thatsache gelten.

Da man nun aber unter einem „Kern" ein solides Gebilde versteht, und da anderseits ein Gebilde, das Injectionsmasse aufnimmt, nicht solid, sondern offenbar hohl ist, so brachte mich die Thatsache der Ganglieninjection in ein eigenthümliches Dilemma.

Ich musste annehmen, dass entweder der Ganglienkern nach dem Tode verschwindet und einen Hohlraum zurücklässt, der die Injectionsmasse aufnimmt, oder dass das Gebilde, welches für den Kern der Ganglie gehalten wird, in Wirklichkeit gar kein Kern, sondern eine präformirte und deshalb auch injicirbare Höhle sei.

Die Frage, welche von diesen beiden Möglichkeiten thatsächlich zutraf, konnte wol entschieden werden.

Denn war der centrale Hohlraum der Ganglienzelle ursprünglich ein Kern, so musste angenommen werden, dass, indem er nach dem Tode verschwand, er einer Art von Vacuum seine Stelle überliess. Ein solches Vacuum konnte ansaugende Kräfte besitzen und dadurch den Eintritt der Injectionsmasse in das Innere der Ganglienzelle ermöglichen.

War die centrale Ganglienhöhle dagegen präformirt und, weil sie sich von den Venen aus injiciren liess, ein Abschnitt des der Ganglienzelle eigenthümlichen Venenapparates, so musste sie zuverlässig ein Gefässchen besitzen, welches sie mit einer grösseren Vene und durch diese mit dem System der Körpervenen überhaupt verband.

Die erste, zwar etwas abenteuerliche, aber unter den gegebenen Verhältnissen einzig zulässige Annahme der Entstehung eines Vacuum mitten in der Ganglie, hatte von vornherein wenig Wahrscheinlichkeit für sich.

Es kommt nicht vor, besonders nicht als postmortelle Erscheinung, dass der Kern mitten aus der gesunden Zelle verschwindet. Wenn er sich auflöst, so geschieht es nur dort, wo schon zu Lebzeiten nachträglich die ganze Zelle brandig zerfällt.

Im Gegentheil. — Der Kern ist nach dem Tode

stabiler und widerstandsfähiger, als das Zellprotoplasma und verdankt diese Eigenschaft seiner grossen Dichte.

Bei der Constanz des geschilderten Injectionsergebnisses und dem Umstand, dass ich die Injectionen immer nur an frischem, der Leiche eben entnommenem Gewebe ausführte und dieses selbstverständlich erst nach der Injection in härtende und das Gewebe conservirende Flüssigkeiten brachte, kann die Injection des Kernes auch keinesfalls als irgend ein Kunstproduct aufgefasst werden. Und so werden wir zu dem Schluss gedrängt, dass der centrale Ganglienhohlraum nicht erst später sich bildet, sondern präformirt in der Ganglienzelle besteht.

Dafür sprechen noch besonders die optischen Eigenschaften des Ganglienkernes und sein eigenthümliches Verhalten zu Farbstoffen.

Bezüglich der ersteren muss seine helle Beschaffenheit und das starke Lichtbrechungsvermögen seiner Ränder auffallen. Letztere sind als Begrenzungen eines Hohlraumes besonders dann leicht zu erkennen, wenn das gelbe Pigment der Ganglienzelle bis an den Kern herantritt und dann an demselben regelmässig scharf ausgehöhlt und wie ausgemeisselt abbricht (vgl. Figg. 4 und 5).

Was dann das Verhalten zu Farbstoffen betrifft, so unterscheidet sich der Ganglienkern gleichfalls sehr auffallend von den soliden Kerngebilden aller anderen Gewebszellen.

Während letztere das Vermögen, sich mit Farbstoffen zu imbibiren, in hohem Grade besitzen, eine Eigenschaft, die sie nicht zum wenigsten gerade ihrer Dichte verdanken, geht dem Kern der Ganglienzelle gerade im

Gegensatz zu der vielfach verbreiteten Ansicht[1]) diese Fähigkeit fast vollkommen ab. In der Ganglienzelle ist es vielmehr das Kernkörperchen, welches sich in Bezug auf die Färbung den Zellkernen anderer Gewebe analog verhält.

Welchen Farbstoff man auch zur Tinction verwenden möge, immer stellt sich der Kern der Ganglie als ein blasser Hof in der Umgebung des stark gefärbten Kernkörperchens dar.

Am besten aber erkennt man das Unvermögen des Ganglienkernes, sich zu färben und gleichzeitig den natürlichen Grund dieser Erscheinung, wenn man ganglienhaltiges Nervengewebe nach der von mir angegebenen Methode[2]) mittelst Safranin färbt.

Der Körper der Ganglie färbt sich alsdann hell und das Kernkörperchen dunkelviolet (vgl. Figg. 6 und 7). Und von diesen beiden tingirten Materien stieht nun klar und scharf eine blasenförmige Lücke ab, die sich zwischen beiden befindet, nach innen gegen das Kernkörperchen, nach aussen gegen die Substanz der Ganglienzelle sich abgrenzt und in deren leerem Inneren man deutlich grössere und kleinere, das Licht ziemlich stark brechende Tröpfchen erkennen kann.

Ich habe sämmtliche gebräuchlichen Anilinfarbstoffe in ihrer Wirkung auf die Ganglienzelle durchprobt und bin zu denselben Resultaten gelangt, wie mit dem Safranin.

---

[1]) Vgl. beispielsweise Rudolf Arndt. a. a. O. S. 164.

[2]) Neue Rückenmarkstinctionen. a. a. O. Vgl. besonders Fig. VIII. Diese wurde zu einer Zeit gezeichnet, in welcher ich von der jetzt von mir festgestellten Bedeutung und Beschaffenheit des Ganglienkernes noch keine Vorstellung hatte.

Auch eine gute Carmintinction (Fig. 4 B) lässt erkennen, wie der Kern der Ganglienzelle im Verhältnis zum Kernkörperchen und selbst zum Körper der Ganglienzelle ein auffallend geringes Tinctionsvermögen besitzt.

Von unanfechtbarer Klarheit zeigt sich die blasenförmige Beschaffenheit des Ganglienkernes, wenn man tingirte Schnitte von Intervertebralganglien oder selbst von Rückenmarken, speciell den Vorderhörnern der letzteren, in der Projection des elektrischen Mikroskop[1]) besichtigt. Das intensive Licht durchleuchtet die Ganglienzellen und zeigt inmitten ihres tingirten Zellleibes den Kern als einen vollkommen farblosen, intensiv hellen Kreis, in dessen Mitte das tief gefärbte Kernkörperchen als dunkler Punkt sitzt.

Ist die Ganglienzelle injicirt, so erscheint umgekehrt das Kernkörperchen als ein heller Punkt im scharf gezeichneten farbigen Ringe.

Und noch eines Umstandes will ich schliesslich gedenken, der die hohle Beschaffenheit des Kernes beweist. — Ueberall, wo die Ganglienzelle arteriell injicirt ist, wo also die Injectionsmasse den Raum zwischen Ganglienzelle und Ganglienmembran vollkommen anfüllt und so die Ganglienzelle mit einer relativ wenig transparenten Schicht erstarrten Carminleimes wie eine Schale umgibt, da sieht man regelmässig mitten durch das rothe beerenförmige Gebilde einen helleren, weissen Fleck hindurchschimmern (vgl. Fig. 6 a1, e, g und h). — Dieser Fleck entspricht dem Kern

[1]) Ein solches ist im hiesigen physikalischen Institut von meinem Collegen Prof. Wroblewski aufgestellt und mir freundlichst zur Verfügung gestellt worden.

und beweist, dass letzterer mehr Lichtstrahlen durchlässt, als der übrige Körper der Zelle und also auch weniger dicht ist, als dieser. — Ein solider Kern erscheint überall dunkel, weil er die durchfallenden Lichtstrahlen abhält.

Dass nach der arteriellen Injection die hohle Beschaffenheit des Kernes in dieser Weise so schön zum Ausdruck kommt, hat offenbar darin seinen Grund, dass bei der grossen Transparenz des Protoplasmas der ungefärbten Ganglienzelle Unterschiede der Durchlässigkeit für Lichtstrahlen zwischen dem Zellkörper und dem hohlen Kern sehr viel geringer sind, als dann, wenn diese Transparenz in Folge der Umlagerung der Ganglienzelle mit einer Schicht roth gefärbten Leimes sich wesentlich vermindert hat.

---

11. Der centrale Venensinus der Ganglienzelle und die centrale Ganglienvene.

Nach alle dem darf die hohle Beschaffenheit des Kerns und die Präexistenz dieser Höhle als eine bewiesene Thatsache gelten [1]).

---

[1]) Herr Vignal hat in einer Entgegnung (Comptes rendus, 23. Nov. 1885) auf meine kurze Mittheilung (Ibid., 26. Oct. 1885) über die vorliegenden Untersuchungsergebnisse als Hauptargument gegen die hohle Beschaffenheit des Ganglienkernes dessen Isolirbarkeit in's Feld geführt. — Hätte dieser Autor bei der grossen Eile, mit welcher er meine Arbeit zu controliren für gut befunden hat, auch die nöthige Zeit zur Ueberlegung gefunden, so wäre er vielleicht selbst auf die nicht gar so fernliegende Idee gekommen, dass isolirbar nicht nur solide Kugeln, sondern auch hohle Blasen sind, — wofern dieselben nur eine widerstandsfähige Hülle besitzen. (Vgl. weiter unten.)

Ueber die Bedeutung dieses Hohlraumes aber werden wir nicht mehr im Zweifel sein können, wenn es uns gelingt, wie wir früher haben verlangen müssen, die Existenz eines die centrale Ganglienhöhle mit den Venen verbindenden Canales nachzuweisen. Es ist mir in der That möglich gewesen, diese Forderung zu erfüllen.

Von dem centralen Ganglienraum entspringen regelmässig ein (Fig. 5 Cv), zuweilen auch zwei (Fig. 5 Cv_2) zarte Gefässchen.

Der specielle Verlauf dieser centralen Gangliengefässchen ist folgender (vgl. Fig. 7 Cv):

Es verläuft gestreckt oder in leichten spiraligen Schlängelungen quer durch die Substanz des Ganglienkörpers. Dann überschreitet es den Rand der Ganglienzelle (Gz), passirt den Kapselraum (Kr), durchsetzt die Kapsel und mündet erst ausserhalb der letzteren in eine stärkere Vene (V) des Stroma ein.

Damit ist der Nachweis geliefert, dass die centrale Ganglienhöhle thatsächlich einen Ausführungsgang besitzt.

Besteht nun aber zwischen der centralen Ganglienhöhle und den Venen des Körpers eine natürliche Gefässverbindung, so ist damit der Beweis geliefert, dass jene Höhle ein Sammelraum für venöses Blut, d. h. ein „centraler Venensinus“ der Ganglie und diese Verbindung eine Abflussvene für diesen Sinus, d. h. eine „centrale Ganglienvene“ ist.

Die centrale Ganglienvene verdient aus mehr, als einem Grunde unser ganz besonderes Interesse.

Sie liefert das erste Beispiel einer bisher unbekannten Categorie intracellulärer Gefässchen. Sie stellt im Verein mit den Ganglienzellarterien eine Gruppe der kleinsten

Gefässe dar, welche überhaupt vorkommen und hat wie letztere eine Breite, die sich nur nach Zehntausendtel eines Millimeters beziffert. Sie gleicht trotz dieser minutiösen Beschaffenheit nicht einer Gewebsspalte oder einem Safteanälchen, sondern sie ist ein selbständiges Gefäss mit eigener Wandung. Man erkennt die Selbstständigkeit der centralen Ganglienvene daran, dass sie vom Rande der Ganglie aus den Kapselraum und die Kapsel übersetzt und erst eine Strecke weit ausserhalb derselben in eine Vene mündet (vgl. Fig. 7). Ihrer Kleinheit wegen entgeht die centrale Ganglienvene leicht der Aufmerksamkeit. Und ich hätte sie selbst gewis nie gefunden, hätte der durch die vorliegenden Untersuchungen angeregte, weiter oben zum Ausdruck gebrachte, Gedankengang mir ihre Existenz nicht als eine physiologische Nothwendigkeit erscheinen lassen, und hätte ich sie nicht in Folge dessen mit Aufgebot vieler Geduld direct gesucht. Hat man das Gefässchen aber erst einmal gesehen, so erkennt man es fast in jeder injicirten Ganglie als haarfeinen, aber distincten Strich (Fig. 4 C, Cv) wieder. Zuweilen kommt es vor, dass die centrale Ganglienvene eine etwas grössere, als die bezeichnete Breite besitzt, eine solche von etwa 1—2 μ. Der Suchende begrüsst solche Exemplare erleichterten Herzens als willkommene Objecte, mit denen er seinen eigenen quälenden Skepticismus beruhigt.

Immerhin bilden Centralvenen von 1—2 μ Breite, wie erwähnt, die Ausnahme. Und der so enorm wichtige Kreislauf in der Ganglie findet thatsächlich durch Vermittelung von Venen statt, von denen nicht weniger, als zehntausend auf einen einzigen Millimeter gehen.

Es liegt in dieser Thatsache ein für den Physiker,

wie den Physiologen und den Pathologen gleich interessantes Problem vor.

Nebenbei sei bemerkt, dass, wie es sich von selbst versteht, die Injectionsmasse aus den Arterien zuweilen in venöse Capillaren und aus den Venen in arterielle übergeht. Aber das geschieht viel weniger, als man es von vornherein annehmen sollte. — Der Regel nach geben arterielle und venöse Injectionen die oben geschilderten grundverschiedenen Resultate [1]).

---

[1]) Gegen diese Resultate, die wie erwähnt, sich aus mehr, als fünfhundert an menschlichen Leichen ausgeführten Injectionen ergeben haben, hat Herr W. Vignal (l. c.) Einwände erhoben. Er stützt dieselben auf die Injection von im Ganzen — „zwei Lapins“ — und leiht ihnen folgendermassen Worte:

„L'examen des coupes des ganglions intervertébraux du premier de ces deux animaux — injection faite en entier du système vasculaire — montre leur aspect bien connu . . . ; entre les cellules et logé dans le tissu conjonctif, on aperçoit un assez riche réseau capillaire, dont les mailles enveloppent les globules ganglionnaires.“

„L'examen des coupes des ganglions intervertébraux du second lapin (celui qui avait été injecté avec une masse carminée, diffusible à travers une membrane) montre que le carmin c'est diffusé à travers la paroi des vaisseaux, c'est répandu dans le tissu conjonctif intercellulaire, l'a coloré et finalement est venu colorer le protoplasma et plus fortement le noyau des cellules ganglionnaires, donnant à ces cellules l'aspect de fruits . . . .“

Aus dieser Beschreibung geht hervor, dass Herr Vignal mit einer Carminmasse injicirt hat, die aus den Gefässen getreten, in das benachbarte Gewebe diffundirt ist und dasselbe tingirt, oder vielmehr verunreinigt hat.

Jeder Sachverständige weiss, dass solche Resultate zu den misglückten gehören, die entweder auf fehlerhafter Zubereitung der Injectionsmasse, oder auf mangelhafter Technik in der Behandlung der Präparate beruhen.

Wenn daher Herr Vignal meine Injectionsergebnisse nach der

Trotz der absoluten Sicherheit der Thatsache, dass es gelingt, den Kern der Ganglie klar und scharf zu injiciren, und dass dieser Kern durch sehr feine und auch gröbere Canälchen mit Venen des Ganglienraumes in Verbindung steht, würde ich dennoch gezögert haben, dieser unseren bisherigen Vorstellungen von dem Bau der Ganglienzelle so eigenartig widersprechenden Thatsache in der Weise, wie es geschehen ist, Ausdruck zu geben, läge nicht in der Natur des von mir nachgewiesenen arteriellen Gefässapparates der Ganglie ein Postulat vor, das den Injectionsergebnissen am Kern die von mir vorgeschlagene Deutung geradezu erzwingt. Wenn die Ganglienzelle thatsächlich mitten im Arterienstrom liegt und allseitig von Arterienblut umflossen ist, dann kann das zur Ernährung dienende Material gar nicht anders, als von der Oberfläche der Ganglienzelle her in deren Inneres dringen und muss sich nach Abgabe der ernährenden Bestandtheile irgend wo im Innern der Zelle sammeln.

Will man also nicht die gewis ganz unphysiologische Annahme machen, die Ganglienzelle habe einen arteriellen Zufluss, aber keinen venösen Abfluss, dann wird man sich genöthigt sehen, der von mir vorgeschlagenen Auffassung meiner objectiven Injectionsergebnisse beizupflichten, man müsste denn auf dem jeden Fortschritt lähmenden Standpunkt stehen, Thatsachen und dem sie logisch den-

---

Schablone dieser seiner verunglückten Injectionen kritisirt und dabei zu einem ungünstigen Resultat gelangt, so muss ich bemerken, dass, da unsere Injectionen mit einander nichts gemein haben, Herr Vignal nur eine abfällige Kritik seines eigenen, überstürzten Werkes geliefert hat, der etwas hinzuzufügen ich keine Veranlassung habe.

tenden Gedanken die Existenzberechtigung dann abzusprechen, sobald sie in den Rahmen alter und eingebürgerter Vorstellungen nicht hineinpassen.

---

12. Der intracelluläre Gefässapparat der grossen Ganglienzellen in den Vorderhörnern der grauen Rückenmarkssubstanz, und die Befestigung des Kernkörperchens im Inneren des centralen Venensinus der Ganglienzelle.

Der Nachweis, dass der Kern der Ganglienzelle ein hohles Organ und speciell ein venöser Sinus ist, regte nothwendig einige weitere Fragen an, — die Frage nach der Beschaffenheit dieses Gebildes, speciell seiner Wandung, die nach der Art der Befestigung des Kernkörperchens in der venösen Höhle und die Frage endlich, in wie weit sich die an den Ganglienzellen der Intervertebralganglien nachgewiesenen Kreislaufsverhältnisse verallgemeinern liessen.

Es lag nahe, daran zu denken, dass, wenn der in den Zellen der Intervertebralganglien aufgefundene Gefässapparat sich auch in den Ganglienzellen anderer Gebiete vorfinden sollte, die multipolaren Ganglienzellen der grauen Vorderhörner ihrer Grösse wegen jedenfalls die geeignetsten sein würden, das allgemeinere Vorhandensein eines solchen Apparates feststellen zu lassen.

Ich verlegte deshalb die weiteren, durch die eben angeführten Fragen angeregten Untersuchungen auf ihr Gebiet und liess mich hierbei von folgenden Erfahrungen leiten.

Das Safranin besitzt bei einer bestimmten Art seiner

Anwendung, die ich die Ueberfärbung [1]) genannt habe, die Eigenschaft, alle in die Kategorie der Stütz- und Bindesubstanzen des Nervengewebes gehörenden Elemente mit einer ganz besonderen Schärfe und Klarheit zum Ausdruck zu bringen. Es verdankt diese Eigenschaft dem Umstande, dass es dann einerseits die verschiedenen Bestandtheile des Stützgewebes in verschiedenen Nüancen violet färbt und anderseits das Markgewebe (chromoleptische Substanz), das sich sonst mit Safranin orange bis kupferroth tingirt, vernichtet. Dadurch kommen die Elemente des nervösen Stützgewebes von den Marksubstanzen getrennt, also gleichsam isolirt zur Geltung und präsentiren sich mit um so grösserer Vollkommenheit, als das Safranin nicht nur die Kerne, sondern auch Membranen, Fäden und feinste Fäserchen mit schärfster Distinction färbt.

Schon früher [2]) habe ich darauf aufmerksam gemacht, dass dieser Umstand es gestattet, durch einfache Safranintinction in Rückenmarksschnitten unter anderem auch die spinalen Gefässe darzustellen und sie mit ihren Verästelungen in einer Weise hervorzuheben, die fast einer gelungenen Injection gleichkommt.

Und weil, wie schon erwähnt worden ist, die Gefässe im embryonalen Nervensystem relativ sehr stark entwickelt sind, so wählte ich zu den neuen Untersuchungen Rückenmarke von neugeborenen Kindern.

Ich erhielt folgende Resultate (Vgl. Fig. 8):

Das Neurogliagerüst der grauen Substanz stellt ein feines Netzwerk dar, das kleine, meist rundliche Maschen

---

[1]) Neue Rückenmarkstinctionen. a. a. O. S. 249.

[2]) Daselbst. S. 256.

bildet, mit runden Kernen besetzt ist und von einem reichen Netz relativ weiter Gefässchen durchzogen wird. Im Gebiet der Vorderhörner (Fig. 8) wird das Gros der kleinen Maschen durch grosse, unregelmässig gestaltete, bald runde, bald ovale Lücken (a, b, c, d) unterbrochen, deren Rand durch einen stärkeren Ring verdichteter Neurogliafasern gebildet wird.

Im Innern der kleinen Maschen sieht man kreisrunde, tief violet gefärbte Gebilde in Mitten einer farblosen (g), oder einer schwach violet gefärbten Substanz. Es sind das zum Theil durchschnittene Achsencylinder, zum Theil Kerne von Neurogliazellen.

Die grossen Lücken enthalten dagegen multipolare Ganglienzellen der Vorderhörner. Der verdichtete Rand dieser Lücken ist also das Analogon einer durchschnittenen Ganglienkapsel.

In Folge des erwähnten Tinctionsverfahrens zeigen sich die grossen Ganglienkörper selbst eigenthümlich verändert. Sie sind durch den Process der Ueberfärbung, dem sie offenbar ihres jugendlichen Zustandes wegen nur geringen Widerstand entgegensetzen, gleichsam macerirt. Sie erscheinen wie aufgelöst und als ob sie nun aus einer zarten, weichen, schwach granulirten und leicht zerfallenden Masse beständen (a, b, c, d).

Um so klarer und deutlicher treten in den so veränderten Ganglienzellen die in ihnen enthaltenen anderweitigen Gebilde hervor.

1. Das Venenbläschen der Ganglienzelle.

Zunächst erkennt man, dass für den Kern der grossen Ganglienzellen des Rückenmarkes genau dieselben Merkmale gelten, welche die hohle Beschaffenheit des Kernes der intervertebralen Ganglienzellen beweisen. Vor allem zeigt sich auch hier das Kerninnere unfähig, den Farbstoff anzunehmen, das Kernkörperchen dagegen im hohen Grade färbbar.

Ausserdem aber gelingt es nun leicht festzustellen, dass der Kern der Ganglienzelle nicht eine einfache Höhle im Protoplasmaleibe derselben ist, sondern vielmehr ein selbständiges, für sich bestehendes Gebilde darstellt.

Der Kern löst sich von der zerfallenden Substanz der macerirten Ganglienzelle vollständig los (b) und muss also ein mit eigener Wand versehenes Bläschen sein.

Die Wand dieses Bläschens ist direct darstellbar. Sie färbt sich mit Safranin violet und erscheint deshalb nach der Tinction im mikroskopischen Bilde als ein violet gefärbter Ring (vgl. Fig. 8).

Die Dicke dieses Ringes beträgt etwa 0,6—0,9 μ. Bei einer mittleren Breite des Kernes oder, wie wir ihn nunmehr auch bezeichnen dürfen, des Venenbläschens von im Mittel 8—9 μ darf seine Wand als eine relativ sehr starke bezeichnet werden.

Diese Stärke erklärt die grosse Widerstandsfähigkeit des Venenbläschens (Kernes) und sein Vermögen, sich isoliren zu lassen.

Da, wie gesagt, die Bläschenwand den Farbstoff annimmt, so kann es bei ihrer Dicke und bei einigermassen

intensiver Färbung leicht geschehen, dass sie im durchfallenden Licht einen nicht unbeträchtlichen Theil der Lichtstrahlen abhält. Dann kann das Venenbläschen selbstverständlich in tingirten Präparaten nicht vollkommen farblos erscheinen. Und so dürfte sich die allgemein verbreitete Ansicht erklären, dass der Kern der Ganglienzelle sich wie jeder andere Zellkern färbe.

2. Die centrale Ganglienvene.

Das Venenbläschen ist keine vollständig in sich geschlossene Hohlkugel, sondern sie hat noch einen Fortsatz (a, b). Dieser Fortsatz ist ein haarscharfer, aber auch haarfeiner Faden, dessen Dicke etwa der Wanddicke des Venenbläschen entspricht und demnach nur einige Zehntel eines Mikromillimeters beträgt. Er beginnt in der Wand des Venenbläschens und verläuft meist gestreckt (a, b), zuweilen aber auch leicht geschlängelt (d), oder gar korkzieherartig gewunden durch die Ganglienzelle, durch den Kapselraum und die Kapsel, um erst jenseits derselben im Stroma der Neuroglia zu verschwinden.

Schon dieser Verlauf kann über die Bedeutung dieses Fädchens kaum noch einen Zweifel lassen. Der Umstand aber, dass es zuweilen gelingt, seinen Eintritt in eine — an der Längsstellung der Kerne in der Gefässwand als solche leicht erkennbaren — Vene (v) des Neurogliastromas festzustellen (d), beweist es mit aller Sicherheit, dass der beschriebene Faden die centrale Vene der Ganglienzelle ist.

Jedes Venenbläschen besitzt eine solche Vene und lässt sie zum mindesten in Form eines kleinen Anhängsels (e) deutlich erkennen.

3. Der Zusammenhang des Kernkörperchens mit der inneren Wand des Venenbläschens.

Die meisten Erfahrungen, die über den Kern und sein Kernkörperchen vorliegen, weisen darauf hin, dass dieses in jenem eine fixirte Lage habe[1]).

So lange angenommen wurde, dass der Kern der Ganglienzelle ein solider Körper sei, so lange konnte die stabile Lage des Kernkörperchens als selbstverständlich gelten und brauchte nicht besonders discutirt zu werden.

Seitdem nun die vorliegenden Untersuchungen gezeigt haben, dass der Kern der Ganglienzelle ein hohles Bläschen ist, gewinnt die Frage nach der Art der Befestigung des Kernkörperchens actuelles Interesse.

Auch bezüglich dieser Frage hat die hier angewandte Tinctions- und Präparationsmethode bemerkenswerthe Resultate geliefert.

Man erkennt im Innern des Venenbläschens mit aller Deutlichkeit Fädchen, deren Feinheit die der centralen Ganglienvene noch übertrifft (**a**, f). Diese Fädchen, meist vier an der Zahl, zuweilen mehr, zuweilen weniger, gehen von dem Kern aus und divergiren in ziemlich regelmässigen Abständen nach der Wand der Venenblase. — Sie stellen so zusammen im Inneren des centralen Venensinus ein fast

---

[1]) Vgl. Schlussbemerkungen.

reguläres Fadenkreuz dar, in dessen Kreuzungspunkt der Kern selbst sitzt.

Nicht immer enden diese Fädchen an der Wand des Venensinus. — Zuweilen gehen sie über diese hinaus, verlaufen in gerader Richtung durch den Körper der Ganglienzelle und scheinen erst am Rande derselben zu enden (e).

Es macht den Eindruck, als ob diese Fädchen eine Art Gerüst bildeten, das die Venenblase in der Ganglienzelle und das Kernkörperchen in der Venenblase in fester Stellung zu halten bestimmt sei.

Selbstverständlich können diese Fädchen mit jenen Fibrillen nicht verwechselt werden, aus denen sich nach den klassischen Untersuchungen von Frommann, Arnold, Kölliker, Max Schultze, Ranvier u. A. das Protoplasma der Ganglienzelle aufbaut. — Diese Fibrillen ziehen über den Kern hinweg und stehen mit ihm in keinem Zusammenhange. Die hier beschriebenen Fädchen gehen dagegen aus dem Kerngerüst hervor und können daher, soweit sie die Ganglienzelle selbst durchsetzen, als der Ausdruck eines Stützgerüstes ihres Protoplasmas (Filarmasse, Mitom, Flemming) aufgefasst werden.

---

13. Die Gefässe und die Nervenfortsätze der Ganglienzelle.

Bevor ich aus der eben geschilderten Anordnung des Gangliengefässapparates das Wesen des Ganglienkreislaufes entwickele, möchte ich der Vollständigkeit wegen noch besonders darauf hinweisen, dass die von mir beschriebenen

Gangliengefässe selbstverständlich mit den bekannten Nervenfortsätzen der Ganglie nichts gemein haben, wenigstens mit denjenigen nicht, welche markhaltig sind und zweifellos solide Nervenfäden darstellen. Man hat nur nöthig, einen Blick auf Präparate zu werfen, wie sie übrigens vollkommen naturgetreu in den Figg. 4, 5, 6 und 7 abgebildet sind, um sofort, zumal aus dem Detail, zu erkennen, dass es sich hier um nichts Anderes, als um ein präformirtes Gefässnetz handeln kann.

Speciell muss ich darauf hinweisen, dass die Ganglienarterien, wie die Ganglienvenen, ganz abgesehen davon, dass sie im Verhältnis zu den breiten und sehr dicken markhaltigen Nervenfortsätzen der Ganglienzellen sehr feine und minutiöse Gebilde sind, aus Stämmchen sich abzweigen (Fig. 6 a 1) resp. in Stämmchen übergehen (Fig. 5 Cv), wie es nur von Gefässen bekannt ist. Die injicirten Gebilde sind ferner Röhren, deren Wand, so weit sie die kleinsten Arterien betrifft, structurlos zu sein scheint und an den Stämmchen aus längsgestellten (der Adventitia) und queren Kernen (der Media) besteht. Auch die centrale Vene muss eine selbständige Röhre sein, da sie deutlich von dem Venensinus der Ganglie aus durch deren Körper sich zieht, den Kapselraum überschreitet und erst ausserhalb der Kapsel in eine grössere Vene sich einsenkt.

Die Nerven des Stroma, die in Safraninpräparaten (N Fig. 5) mit prachtvoller Distinction hervortreten, bilden dagegen nie Netze, sondern parallelstreifige Züge, die selbst wenn sie injicirt werden könnten, was ich indessen nie gesehen habe, kein auch nur entfernt einem Gefässnetz ähnliches Bild liefern würden. Nie verzweigen sich die

markhaltigen Nerven. Nie senkt sich ein Nerv in einen anderen nach Art der Gefässe ein.

Für grosse Skeptiker will ich noch besonders hinzufügen: 1) dass die Arterie an der Peripherie der Ganglienzelle endet, und dass demnach die Injectionsmasse, die durch die Arterie an die Ganglienzelle herantritt, sich um deren Peripherie, in dem von mir sog. „Ganglienraum", ergiesst (Fig. 6 und Fig. 7 Gr), und dass 2) die Ganglienvene aus dem Kern direct heraustritt, und dass demnach die Injectionsmasse durch sie in das Centrum der Ganglie gelangt und den hier gelegenen Hohlraum scharf und klar erfüllt.

Würde dagegen die Injectionsmasse längs des Nerven zur Ganglie gelangen, dann könnte sie weder an der Peripherie verbleiben und hier gerade den Ganglienraum erfüllen, noch bis in den centralen Hohlraum der Ganglie eintreten und sich in diesen ergiessen. Sie müsste vielmehr 1) zwischen dem centralen Hohlraum und der Peripherie der Ganglienzelle, also auf einer anderen Stelle der Ganglienscheibe, als der bezeichneten, zum Vorschein kommen, und 2) müsste sie an dieser anderen Stelle ein diffuses Extravasat bilden.

Denn die markhaltige Faser der Ganglienzelle nimmt, wie bekannt, weder im Kern, noch an der Peripherie der Ganglienzelle ihren Anfang, sondern entsteht zwischen beiden, und ihr Anfang besteht aus convergirenden Fasern, längs welchen die Injectionsmasse selbstverständlich sich gar nicht anders, als zu einem diffusen Fleck ausbreiten könnte.

Uebrigens kann man an Injectionspräparaten, die nachträglich mit Safranin tingirt worden sind, leicht neben den

Gefässen die in die Ganglienzellen eintretenden markhaltigen Nerven erkennen (a Fig. 5 und N Fig. 7).

Nun besitzt aber die Ganglienzelle ausser den markhaltigen bekanntermassen auch noch sog. „marklose“ oder „Protoplasmafortsätze“.

Viele Gründe scheinen mir dafür zu sprechen, dass diese Protoplasmafortsätze und meine Ganglien-gefässe wenigstens theilweise ein und dieselben Gebilde sind.

Vor allen Dingen sind die Protoplasmafortsätze der Ganglie den markhaltigen Nervenfasern der Ganglienzelle gegenüber sehr feine und zarte Gebilde, genau so wie die von mir injicirten Gefässe. Sie zeigen sich stets, wie R. Arndt[1]) sie beschreibt, als „einfache Verlängerungen oder Ausläufer der Ganglienkörpersubstanz, aus der sie gleichsam mit konisch sich verbreitenden Wurzeln entspringen“.

Wie ich genauer hinzufügen möchte, zeigen sich die Protoplasmafortsätze nicht so sehr als einfache Verlängerungen oder Ausläufer der „Ganglienkörpersubstanz“, als vielmehr als Fortsätze und Ausläufer einer feinen Membran, welche die Ganglienzelle umhüllt und welche zweifellos mit meiner Ganglienmembran identisch ist.

An Isolationspräparaten ist dieses Verhältnis der Protoplasmafortsätze zur Ganglienhülle leicht zu erkennen.

Aber schon an gut (besonders mit Safranin) gefärbten Rückenmarksschnitten kann man sich jeder Zeit davon überzeugen, dass die marklosen Fortsätze der Ganglien Ausläufer einer feinen dieselbe umgebenden Hülle sind und dass in dem konischen Anfang

---

[1]) a. a. O. S. 157.

dieser Ausläufer die Substanz der Ganglienzelle klar und scharf mit freiem Rande aufhört.

Dieses Verhalten der Protoplasmafortsätze entspricht zu sehr dem meiner Ganglienarterien, als dass man dem Gedanken an die Identität zwischen beiden widerstehen könnte.

Dieser Gedanke erhält noch dadurch seine ganz besondere Stütze, dass, wie ich darauf bei der Beschreibung der Ganglienarterien besonders hingewiesen habe, die arteriellen Gefässchen dicht benachbarte Ganglien mit einander verbinden und so über ganze Ketten von Ganglien hin einen continuirlichen Blutstrom unterhalten.

Zuweilen gelingt es sogar, an einzelnen Ganglienzellen mehr, als zwei sehr feiner, mit benachbarten Ganglien communicirender und so gleichsam Netze bildender Aestchen von der Arterie aus zu injiciren (Fig. 6 g und h).

Da nun auch die marklosen Fortsätze benachbarte Ganglien unter einander verbinden, da namentlich das Netz der Protoplasmafortsätze mit dem zuletzt geschilderten Verhalten der Gangliengefässe absolut übereinstimmt; so scheinen mir nach alledem der Gründe genug vorhanden zu sein, um, wenn auch nicht alle, so doch einen Theil der sog. „Protoplasmafortsätze“ der Ganglienzellen als zum Gefässapparat der letzteren gehörend ansehen zu dürfen.

---

14. Der Blutkreislauf der Ganglienzelle.

Aus den erhaltenen Resultaten liesse sich demnach für den Kreislauf in den grossen Ganglienzellen der Intervertebral-

ganglien und wahrscheinlich auch der grauen Vorderhörner folgendes Schema aufstellen:

Die Ganglienzelle hat ihr eigenes arterielles Stämmchen und sitzt mitten in dessen Lumen. Dieses Stämmchen (Vas afferens) ist an derjenigen Stelle, an welcher die Ganglienzelle sich befindet, divertikelartig erweitert.

Jenseits des Divertikels setzt sich an einer inconstanten Stelle desselben die Glanglienarterie als enges Gefässchen (Vas efferens) wieder weiter fort. Letzteres mündet endlich in den allgemeinen Arterienstrom und zwar entweder direct, indem es mit einer anderen Arterie zusammenfliesst, oder indirect, indem es die Rolle einer Ganglienarterie noch für eine zweite, zuweilen auch noch für eine dritte, vierte u. s. w. Ganglienzelle übernimmt.

Diese Einrichtung dürfte zur Folge haben, dass die Ganglienzelle mit dem lebendigen Strom des arteriellen Blutes in directen Contact tritt und in dem ihr stets frisch und im Ueberfluss zuströmenden, sie ernährenden Element gleichsam badet.

Dadurch würde sie in den Stand gesetzt, jederzeit ihr Ernährungsbedürfnis vollauf zu befriedigen. Und dieses Bedürfnis muss ja gerade in der Ganglienzelle ein besonders hohes sein, weil von ihr die Anregung zur Thätigkeit des zu ihr in Beziehung stehenden Organes ausgeht, weil somit die physiologische Function dieses Organes in letzter Instanz eine Ganglienfunction ist und weil endlich, wie bekannte Gesetze lehren, die Summe von Material, welches bei einer Arbeit verbraucht wird, zur Intensität der Leistung in directem Verhältnis steht.

Die Thatsache, dass Gewebselemente, wie ich es von der Ganglienzelle nachgewiesen zu haben glaube, direct in das

sie ernährende arterielle Blut tauchen, war uns bisher nur an einem Beispiel bekannt. Speciell von den Chorionzotten der Plaeenta wird angegeben, dass auch sie von dem mütterlichen Blut frei umspült werden. Soviel ist jedenfalls sieher, dass der directe Verkehr zwisehen Blut und Gewebe in beiden Fällen einem enormen Stoffverbraueh und einem eben solehen Stoffbedürfnis zu Gute kommt.

Der weitere Vorgang beim Ganglienkreislauf würde etwa folgender sein:

Indem das arterielle Blut die Ganglie umspült, dürfte, wie aus dem bald zu erwähnenden Verhalten des venösen Blutes in der Ganglienzelle gesehlossen werden kann, der zur Ernährung der Zelle nothwendige Antheil desselben von der Oberfläche der Zelle in ihr Inneres eindringen.

Für diesen Vorgang würde der Umstand besonders günstig sein, dass das das Divertikel verlassende Gefässehen meist enger ist, als die Zuflussarterie und dadureh den Abfluss des die Ganglie umspülenden Blutes verzögert.

Der Process des Eintrittes des Blutes in den Körper der Ganglie aus deren Peripherie könnte offenbar kein anderer, als ein Diffusionsvorgang sein, an dem sieh nur das Plasma des Blutes betheiligt. Denn die Blutkörperehen, zumal die rothen, dringen in die gesunde Substanz des Zellkörpers offenbar nicht ein. Und dass die Blutkörperehen dort, wo der ernährende Austauseh zwisehen Gewebszelle und Blutplasma stattfindet, gar nicht mehr anwesend sein und deshalb wol aueh eine active Rolle nieht mehr spielen können, das dürfte aus der Beschaffenheit der Gangliengefässchen sich ergeben, deren meist ausserordentlich geringes Caliber (0,3—0,6 μ) für die Cireulation von Blutkörperehen (7—8 μ) haltigem Blut offenbar gar nieht eingeriehtet ist.

Das durch Diffusion in das Innere der Ganglienzelle eindringende Arterienplasma würde noch im Innern der Zelle venös und sammelte sich als venöses Blutplasma gleichfalls noch im Innern des Ganglienkörpers in einem besonders dafür geschaffenen Hohlraum an. Dieser Hohlraum wäre der centrale Venensinus der Ganglie, dasselbe Gebilde, welches wir den Kern der Ganglie nennen, und welches ein mit eigener Wand versehenes bläschenförmiges Organ von der Grösse etwa eines rothen Blutkörperchens ist.

In diesem Organ sitzt, eigenartig befestigt, das Kernkörperchen, das offenbar also das einzige solide Kerngebilde im Innern der Ganglienzelle ist.

Aus dem centralen Venensinus flösse endlich das venöse Blut durch eine eigene, ausserordentlich feine Vene (0,3—0,6 μ), die centrale Ganglienvene, in den allgemeinen Venenstrom ab.

Der ganze Blutgefässapparat der Ganglienzelle würde endlich selbst noch von einem besonderen Strom umspült, von dem der Lymphe. Derselbe kreiste in Gefässen, welche ganz der Form des arteriellen Blutgefässapparates der Ganglie angepasst sind.

Dem Divertikel entspricht die Ganglienkapsel, den zu- und den abführenden Arterien der Ganglienzelle die beiden röhrenförmigen Fortsätze der Kapsel.

Im Uebrigen ist dieser „Lymphgefässapparat“ der Ganglienzelle, wie jedes andere Lymphgefäss gebaut und setzt sich aus einem äusseren Bindegewebs- und einem inneren Plattenepithellager zusammen.

Von allgemeiner Bedeutung endlich dürfte das über den Ganglienkreislauf hier erhaltene Resultat insofern sein, als es uns lehrt, dass der letzte Akt in dem Ernährungsprocess eines einzelnen Gewebselementes ein Diffusionsvorgang

ist, dass das ernährende Princip an das Gewebselement in selbstständigen, in sich abgeschlossenen Gefässen herantritt, — ebenso wie der Rest des nicht verbrauchten Ernährungsmaterials durch einen vollständigen, in sich abgeschlossenen Venen- und Lymphgefässapparat wieder abgeführt wird, und schliesslich, dass bei der Ernährung dieses Gewebselementes weder Gewebslücken, noch Gewebsspalten eine vermittelnde Rolle spielen.

Sollte es sich indessen herausstellen, dass der für die Ganglienzelle beschriebene Gefässapparat anderen Gewebselementen auch nicht einmal im Princip zukommt, dann muss es fraglich werden, ob man die Ganglienzelle diesen einfachen Elementen auch fernerhin wird zur Seite stellen dürfen, und ob es nicht vielmehr nöthig sein wird, die durch den Besitz einer Hülle, eines Gefässapparates und eines besonderen Baues des Protoplasmas ausgezeichnete Ganglienzelle schon für ein complicirteres Organ zu halten.

III. Schlussbemerkungen.

Bei vorstehender Darstellung des Circulationsapparates in der Ganglienzelle habe ich mich absichtlich auf die Schilderung der von mir beobachteten Thatsachen beschränkt. Diese Beschränkung war deshalb nothwendig, weil ein Eingehen auf die zahllosen, meist sehr verwickelten Fragen, an die die hier behandelten Dinge streifen, meine Arbeit weit über das ihr gesteckte Ziel hinaus ausgedehnt haben würde. — Doch da letztere in dieser Darstellung wiederum leicht den Eindruck machen könnte, als ob ihr die Verbindung mit bekannten Fundamentalthatsachen fehlte, so halte ich es für nöthig, noch nachträglich kurz darzulegen, wie sie mit diesen Thatsachen sich in gutem Einklang befindet, wie sie sich in deren Rahmen hineinfügt und sie schliesslich in gewissen Punkten erweitert.

Vorher aber muss ich erklären, dass ich ein grösseres Gewicht auf die in meiner Arbeit mitgetheilten objectiven Verhältnisse, als auf die ihnen gegebene Deutung lege.

Wenn trotzdem auch letztere in hervorragender Weise hier zur Geltung gelangt ist, so hat das darin seinen einfachen Grund, dass sie in den beschriebenen Thatsachen gleichsam lag, gewissermaassen nur ein Ausdruck derselben schien und so bei deren Schilderung naturgemäss von selbst hervortrat.

Ob trotz dieser ihrer Natürlichkeit die Deutung wirklich auch das Richtige trifft, das möchte ich wol vermuthen, aber mit Sicherheit zu behaupten nicht wagen.

Selbst im günstigsten Fall birgt sie der Räthsel noch manche. — Und nicht das geringste unter diesen wäre es, die Natur der Kräfte zu erklären, die in dem so eigenartig gebauten Gefässapparat der Ganglienzelle die Bewegung des ernährenden Stromes unterhalten. Die Annahme, dass hierbei die Ganglienzelle eine active Rolle spiele, würde der gesuchten Erklärung vielleicht noch die beste Stütze geben. Und eine solche Annahme wäre insofern nicht ohne Boden, als es ja gelungen ist, an den Nervenzellen „Contractionsfähigkeit ihres Protoplasmas" (Popoff)[1]) nachzuweisen.

Bezüglich des Zusammenhanges meiner Ergebnisse mit Bekanntem sei Folgendes erwähnt.

Ist auch der von mir beschriebene Gefässapparat der Ganglienzelle des Menschen weder in seiner Gesammtheit, noch in seinen einzelnen Theilen (als solcher) bisher bekannt gewesen, so erinnert doch an meine „Ganglienmembran" das structurlose Häutchen, welches H. Schultze[2]) an den Ganglienzellen der Elatobranchiaten und Würmer und an den sympathischen Zellen der Gastropoden entdeckt hat.

Indem meine Untersuchungen aber über einen gewissen Theil dieses Gefässapparates, den „Kern" der Ganglienzelle, weitere Aufschlüsse gegeben haben, haben sie die Beziehungen dieses Organes zu einem allgemein giltigen Gesetz nur noch deutlicher erkennen lassen, als das bisher der Fall

---

[1]) Virchow's Arch. Bd. LXIII. 1875. S. 444.
[2]) Arch. f. mikrosk. Anat. Bd. XVI. 1879. S. 57.

gewesen ist. Wenigstens ist, soweit mir bekannt, bis jetzt die Thatsache noch nicht präcise formulirt worden, dass der „Kern“ der Ganglienzelle des Menschen nach dem allgemeinen Grundtypus des Thier- und Pflanzenkernes gebaut ist und so, wie dieser, sich zusammensetzt aus: der Kernmembran, dem Kernkörperchen, der Zwischensubstanz und dem Kerngerüst.

Max Schultze[1]) beispielsweise hat nur von der „Substanz“ des Ganglienkernes gesprochen und sie „homogen“ genannt. Daraus darf geschlossen werden, dass dieser ausgezeichnete Kenner des Nervengewebes den Kern der Ganglienzelle für eine nicht weiter differencirte, speciell feste Masse gehalten hat. — Derselben Ansicht gibt auch Rudolf Arndt[2]) entschiedenen Ausdruck, wenn er sagt: „Die Substanz der Kerne (der spinalen Ganglien) scheint im Allgemeinen sehr solid zu sein.“ Und wenn auch dem entgegen W. Krause[3]) den Kern der Ganglienzelle „als ein wasserklares, von doppeltem Contour als Ausdruck der Kernmembran umgebenes, nahezu kugelförmiges Bläschen“ erklärt, so nimmt er doch offenbar stillschweigend an, dass dieses Bläschen eine nicht weiter differencirte Flüssigkeit enthalte, da er der Meinung ist, dass sich im Kern der lebenden Ganglienzelle das Kernkörperchen bewege. Zwar hat man endlich in den Kernen der Nervenzellen niederer Thiere, so beim Flusskrebs, neben den Kernkörperchen noch andere eigenartige Elemente gefunden (Frend)[4]), allein die

---

[1]) Stricker's Handbuch der Lehre von den Geweben. Bd. I. S. 132. Lpzg. 1871.

[2]) A. a. O. S. 163.

[3]) Allgem. u. mikrosk. Anat. I. Bd. S. 372. Hannover 1876.

[4]) Wiener akad. Sitzgsber. Bd. LXXXV. S. 1. 1882.

Form dieser Elemente erinnert an Concretionen und hat jedenfalls nichts mit dem von mir beschriebenen „Fadenkreuz“ im Kern der menschlichen Ganglienzelle gemein, dessen Zusammenhang dagegen mit dem „Kerngerüst“ des ruhenden Kernes wol kaum wird verkannt werden können.

Aber nicht nur im allgemeinen Bau, auch in gewissen speciellen Eigenthümlichkeiten konnten durch vorstehende Untersuchungen engere Beziehungen zwischen den Kernen der Ganglienzelle und den Kernen primitiver Zellen festgestellt werden.

Denn wie von den Bestandtheilen der letzteren nur die Membran, oder doch, nach einigen Autoren, gewisse Theile derselben, ferner der Nucleolus und das Kerngerüst (Strasburger's Nucleoplasma) färbbar (Flemming's chromatische Substanz), die Zwischensubstanz dagegen, oder der Kernsaft (R. Hertwig) nicht färbbar sind (Flemming's achromatische Substanz), — so konnte ich im Kern der Ganglienzelle gerade mit Hilfe der Tinction neben dem bekannten Kernkörperchen gleichfalls noch eine besondere färbbare Kernhülle und ein färbbares Kerngerüst beschreiben.

Auch habe ich feststellen können, dass sich der Inhalt des Ganglienkernes nicht färbt.

Während man aber, wie eben erwähnt, als Grund der Nichtfärbbarkeit des Kerninhaltes in primitiven Zellen das Unvermögen der Zwischensubstanz oder des Kernsaftes (Strasburger's Nucleochyma), den Farbstoff anzunehmen, erkannt hat, kann ich die mangelnde Fähigkeit des Kerninnern entwickelter Ganglienzellen, sich zu färben, weder mit einer in der Kernblase enthaltenen homogenen Substanz (Max Schultze, R. Arndt), noch auch mit einer hier vorhandenen Flüssigkeit (W. Krause) in irgend welchen Zu-

sammenhang bringen. Ich muss vielmehr auf Grund meiner Injectionsergebnisse schliessen, dass sich das Innere des Kernes ruhender Ganglienzellen deshalb nicht färbt, weil es leer ist. Und leer ist es, glaube ich, deshalb, weil es nur während des Lebens mit strömendem Plasma gefüllt ist, nach dem Tode aber nur jene geringe Spuren von Eiweiss zurückbehält, die sich aus dem Plasma ausscheiden, die seinen Raum aber selbstverständlich nicht erfüllen und ihn daher, zumal das Serum des Plasmas diffundirt, leer zurücklassen. — Vielleicht sind die Kügelchen, die man, wie früher erwähnt, in der Kernblase wahrnimmt, der sichtbare Ausdruck dieser Eiweissspuren.

Ueber die Beziehung des echten Nucleolus zum Kerngerüst sind die Ansichten der Autoren bekanntlich noch verschieden. Während Flemming und Pfitzner meinen, das Kernkörperchen sei im Kerngerüst nur mechanisch verflochten, sind E. Klein und Waldeyer[1]) geneigt, sie miteinander für verwachsen zu halten. Soweit es den Kern der menschlichen Ganglienzellen betrifft, möchte ich mich für die von den beiden letzteren Autoritäten vertretene Auffassung entscheiden.

Und nicht unerwähnt möchte ich es schliesslich lassen, dass die Existenz des Fadengerüstes im Venenbläschen der Ganglienzelle einen schönen Beleg für die von Balbiani[2]) und besonders Rabl[3]) ausgesprochene Ansicht liefert, der

[1]) Citirt nach Waldeyer (Ueber Karyokinese. Deutsche medic. Wochenschr. 1886. No. 1, 2, 3, 4. S. 22), auf dessen klare und schöne Darstellung der Karyo-Anatomie und -Kinese ich hier besonders verweise.

[2]) Zoolog. Anz. No. 99, 100. 1881.

[3]) Morpholog. Jahrb. Bd. X. 1884.

zufolge allen ruhenden Kernen Gerüstfäden von bestimmter regelmässiger Anordnung zukommen.

Zuletzt bleibt mir nur noch übrig, die Antwort auf die so nahe liegende Frage zu geben, wie sich die von mir beschriebene Vascularisation der Ganglienzellen mit den an diesen Zellen beobachteten Vorgängen der Karyokinese (Lominsky[1]), Victor v. Ebner[2]) vertrage.

Ich glaube, man findet zwischen beiden die Brücke am besten, wenn man annimmt, dass sofort nach Vollendung des karyokinetischen Processes im nunmehr ruhenden Ganglienkern eine zweite (bisher noch nicht direct beobachtete) Metamorphose Platz greift, deren Resultat vor Allem die Herstellung einer Verbindung des Ganglienkernes mit den Venen, d. h. die Umwandlung desselben in das centrale Venenbläschen ist.

Es spricht für diese Auffassung die Erfahrung, dass die Karyokinese der Nervenzellen nur an Larven, also in der Entwickelung begriffenen, nicht aber an erwachsenen, also schon entwickelten Thieren beobachtet wird (Lominsky). Und günstig für sie ist ferner noch der Umstand, dass sie dann Karyokinese und Vascularisation der Ganglienzellen als zwei einander physiologisch ergänzende Processe darstellt.

Nichts aber würde mehr einem physiologischen Postulat entsprechen, als die Thatsache: dass die Karyokinese in demselben Verhältnis stehe zur Entwickelung der Ganglienzelle, wie die Vascularisationsmetamorphose des Kernes zu ihrer Erhaltung.

---

[1]) Centralblatt f. d. med. Wissenschaften. 1882. S. 434.

[2]) Anzeiger d. Wien. Akad. d. Wissensch. Sitzg. v. 7. Oct. 1885.

Erklärung der Tafeln.

Fig. 1.

Unteres Halsmark von vorn gesehen mit seinen Wurzeln und Arterien. Die Arterien sind mit Teichmann'scher Masse injicirt. Natürliche Grösse.

C = Pars cervicalis (V, VI und VII Wurzel).
G = Ganglion intervertebrale.
Dm = Dura mater.
V = A. vertebralis.
Gv = A. vertebro-ganglionaris. Zweige der A. vertebralis zum Intervertebralganglion.
Sp = A. spinalis.
Gsp. = A. spino-ganglionaris. Zweige der A. spinalis zum Intervertebralganglion.

Fig. 2.

Längsschnitt durch eine Intervertebralganglie. Schwache Vergrösserung. Safranintinction. Die markhaltigen Nerven sind roth, die Ganglienzellen, die Kernkörperchen und die Kerne sind violet gefärbt.

Nw = Ein- und austretende Nervenwurzeln.
nw = Intraganglionäre Verästelungen der Nervenwurzeln.
P = Perineurium (Bindegewebshülle) der Ganglie.
G = Einzelne Ganglienzelle mit
Kp = Ganglienkapsel und
Pg = Pigmentfleck.

Fig. 3.

Nicht tingirter Längssehnitt einer mit Carminleim injicirten Intervertebralganglie. Arterieninjeetion. Schwache Vergrösserung.

Nw = Nervenwurzeln sammt arteriellem Gefässnetz.
Gs = Arterielle Gefässstämmehen mit ihren Verzweigungen.
Gkr = Arterieller Gefässkranz in der Umgebung der einzelnen Ganglienkapseln.
Glp = Pigmentirte Ganglienzellen.
Gli = Injieirte Ganglienzellen.

Fig. 4.

A. — Ein arterieller, mit Carminleim injieirter Gefässbezirk einer Intervertebralganglie bei mittelstarker Vergrösserung. Gefässstämmchen und Gefässbüsehel mit sieh verästelnden Zweigen. Ganz und theilweise injicirte Ganglienzellen.

Gli = Ganz injieirte Ganglienzellen.
Kp = Ganglienkapseln.
af = Vas afferens } einer Ganglienzelle.
ef = Vas efferens }
Vs = Centraler Venensinus (Kern) der Ganglienzelle.

B. — Sehnitt durch ein Ganglion intervertebrale mit Carmin tingirt.

C. — Sehnitt dureh dasselbe Ganglion, dessen Venen mit Carminleim injicirt sind.

Cv = Venula eentralis der Ganglienzelle.
V = Vene des Stroma.

Fig. 5.

Venöses Masehenwerk einer Intervertebralganglie bei mittelstarker Vergrösserung. Gröbere Stämmchen und Capillarmasehen. In letzteren untingirte Ganglienzellen, von denen einige injieirt sind.

Vs = Centraler Venensinus (Kern) der Ganglienzelle.
Cv, Cv_2 = } Centrale Ganglienvenen.
N = Markhaltige Nerven.
a = Markhaltiger Nervenfortsatz einer Ganglienzelle.

Fig. 6.

Isolirte und in Gruppen zusammenhängende Ganglienzellen mit ihren Arterien. Sie sind ganz (wie a, und bei e) oder theilweise (f) mit Carminleim injicirt. In vielen sieht man die Injectionsmasse gerade den Ganglienraum (wie Gr bei d) zwischen Ganglienzelle und Ganglienmembran (Gm) ausfüllen. Die injicirten Ganglien sind von der durch einen Raum (Kr) von ihnen getrennten Ganglienkapsel (K) und die Ganglienarterien von den Fortsätzen dieser Kapsel (Lymphscheiden) umgeben. Naturgetreu nach injicirten Safranin-Präparaten. Daher alle Kerne und Ganglienkörper violet. In letzteren die Kernkörperchen von blassen Höfen (centraler Venensinus, Kern) umgeben. — Mittelstarke Vergrösserung.

g und h = Vielstrahlige arterielle Gangliennetze mit Carminleim injicirt. — Naturgetreu.

Fig. 7.

Eine Ganglienzelle mit ihrem arteriellen und venösen Gefässapparat bei starker Vergrösserung. Halb schematisch. Alle Details sind nach der Natur gezeichnet.

Die Arterien sind roth, die Venen blau injicirt. Safranintinction.

Gz = Ganglienzelle.
Gm = Ganglienmembran = arterielles Gefässdivertikel mit seinen Fortsätzen.
af = Vas afferens.
ef = Vas efferens.
Gw = Gefässwand der Arterie.
Gl = Gefässlumen.
Gr = Ganglienraum.
Vs (Krn) = Centraler Venensinus, Kern der Ganglienzelle mit Tröpfchen.
Kch = Kernkörperchen der Ganglienzelle.
Cv = Centralvene.
V = Venenstämmchen, in welche die Centralvene mündet.
Pg = Pigmentfleck.

Kp = Ganglienkapsel.
b = Bindegewebslager } derselben.
e = Endothellager }
f = Fetzen des Kapselendothels.
Sch = Lymphscheiden, Fortsätze der Ganglienkapsel.
Kr = Kapselraum.
Lr = Lymphraum-Fortsätze des Kapselraumes.
Gkr = Gefässkranz um die Ganglienkapsel.
N = Markhaltiger Nervenfortsatz

Fig. 8.

Ein Stück aus der grauen Substanz des Vorderhornes aus dem Rückenmark eines neugeborenen Kindes. Ueberfärbung mit Safranin. Starke Vergrösserung.

a } = Marcerirte Ganglienzellen mit dem centralen Venen-
b } bläschen und der centralen Vene.
c = Eine Ganglienzelle mit ihren Stützfädchen.
d = Ganglienzelle mit ihrem Venenbläschen und einer gewundenen Centralvene.
v = Vene des Neurogliastromas, die die letzt erwähnte Centralvene aufnimmt.
f = Venenbläschen mit Fadenkreuz.
g = Neurogliazelle mit Kern.
e = Venenbläschen mit ihrer Centralvene.

Reichert'sches Mikroskop. Oc. 2 und 3, Ob. 2, 4, 5, 7 und 9.

Gedruckt bei L. Schumacher in Berlin.

Fig. 1.

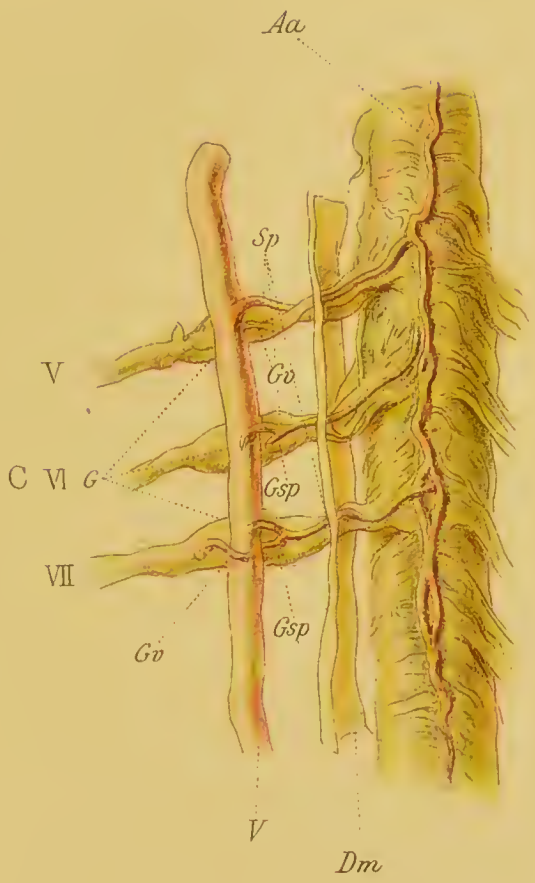

Alb. Schwarz Lith. Inst. Brün

Fig. 3.

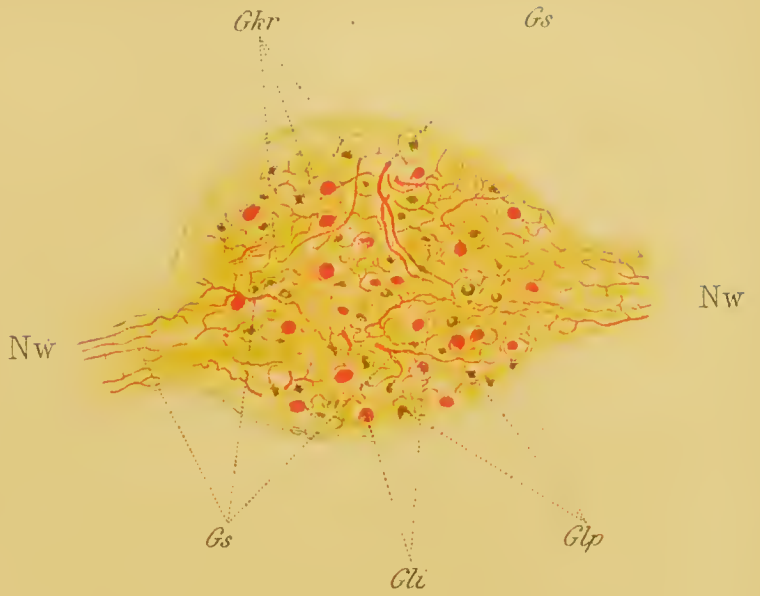

Fig. 2.

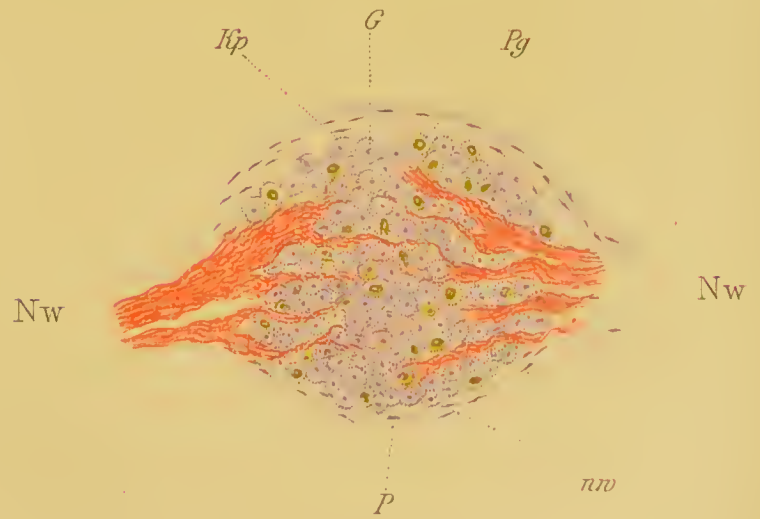

A. E. Schaux lith. Inst.

Fig. 4

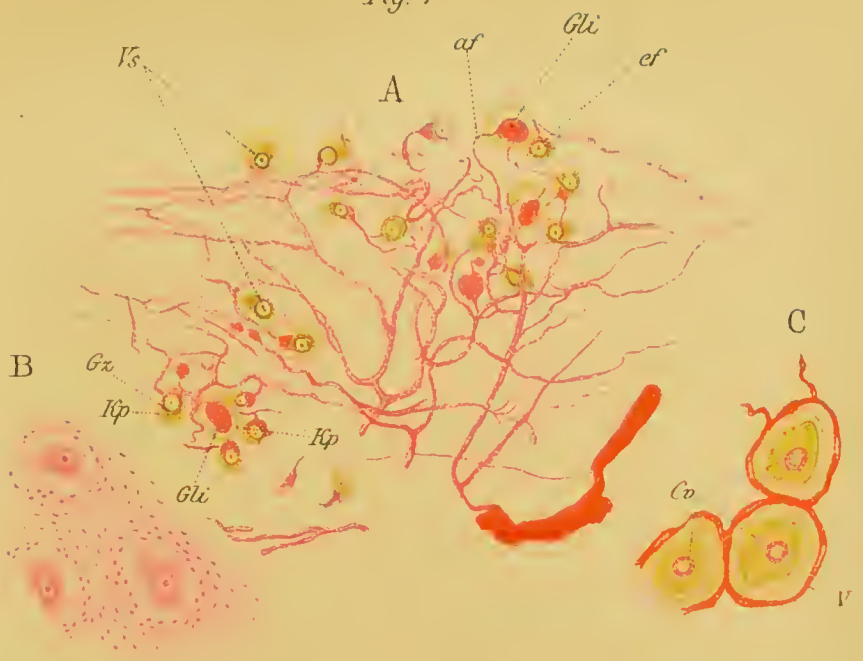

Fig. 5.

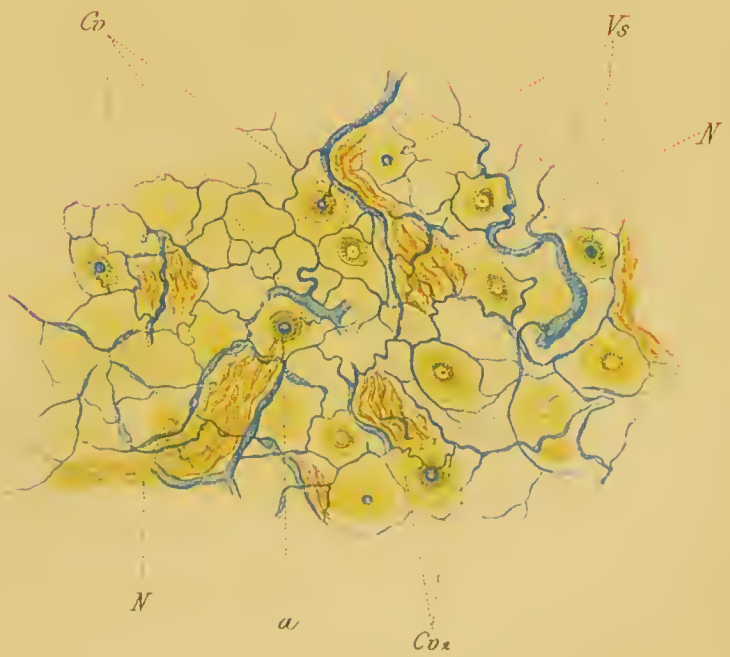

Alb. Schneider, Lith. Inst. Berlin

Fig. 6.

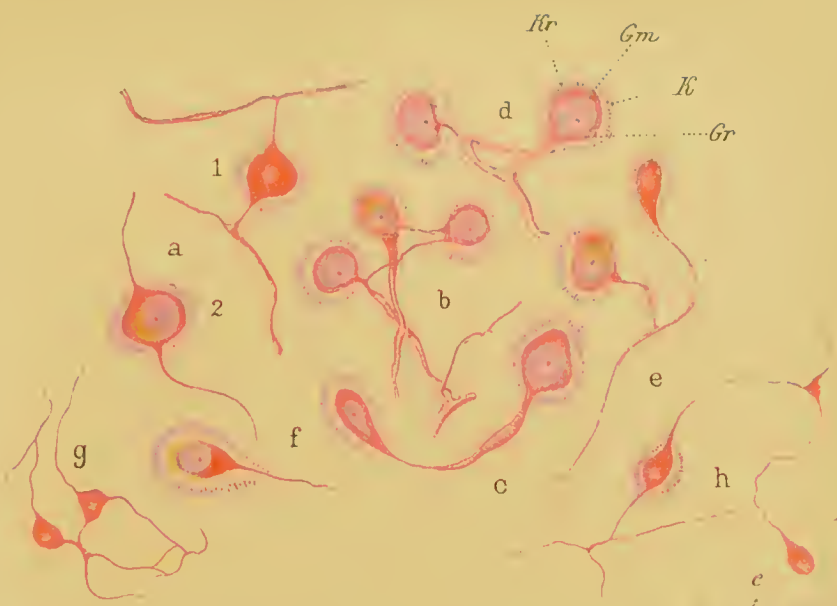

Fig. 8.

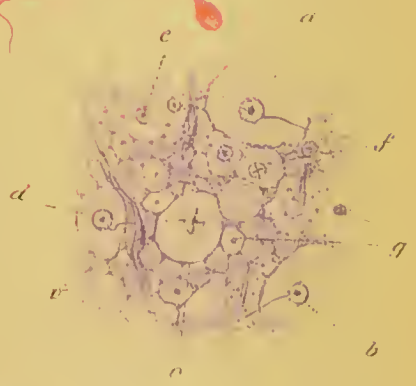

Fig. 7.

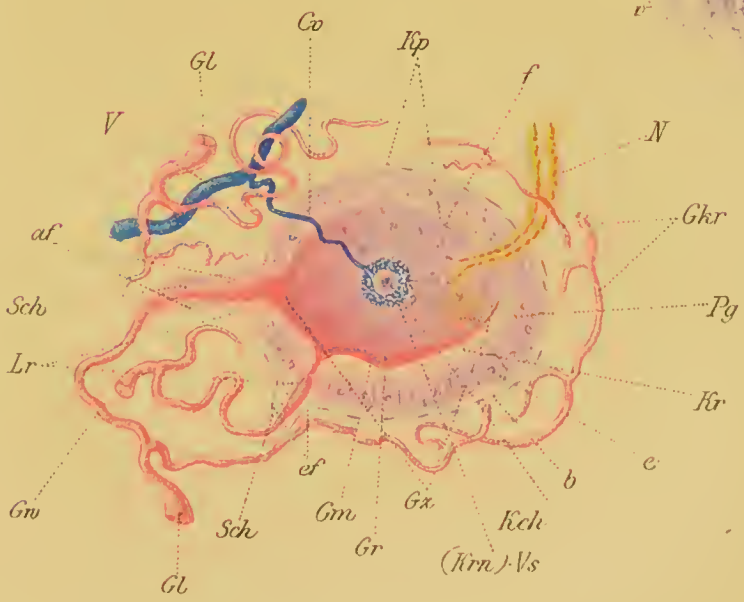

Alb. Schwarz lith. Inst. Berlin